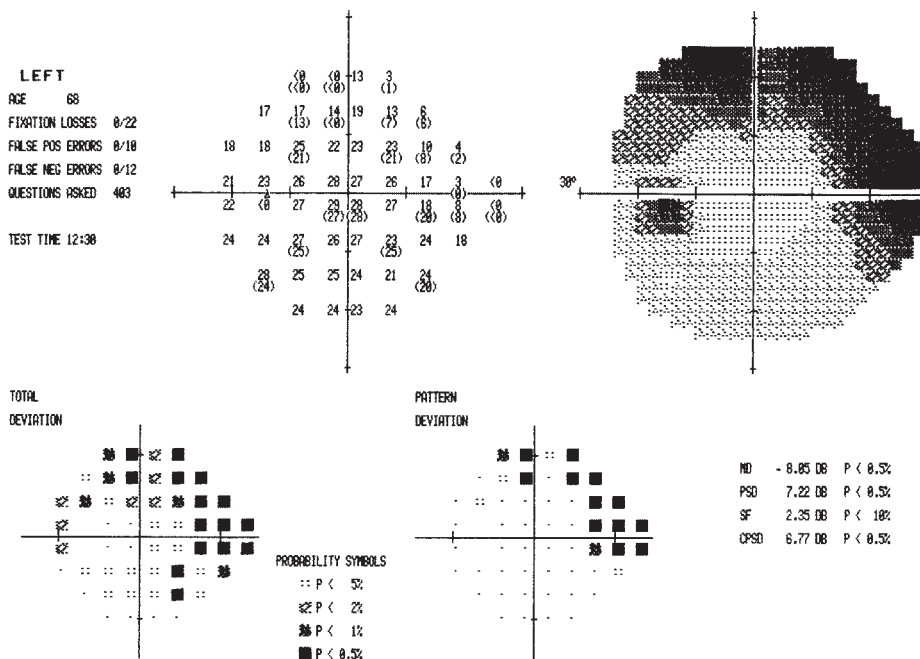

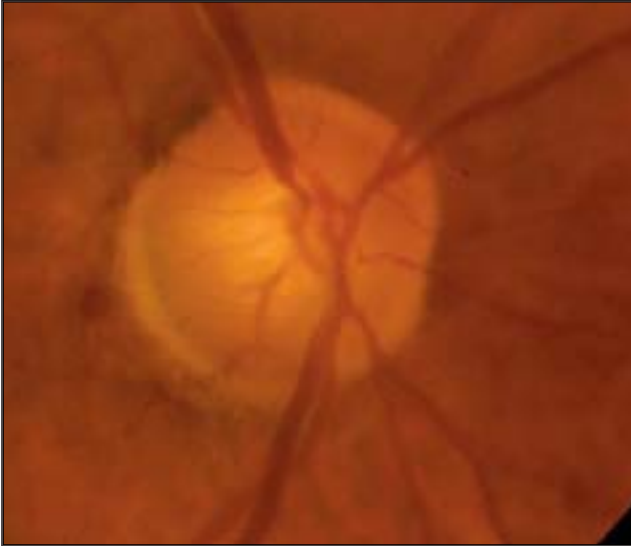


# C.J., muž, 68 let

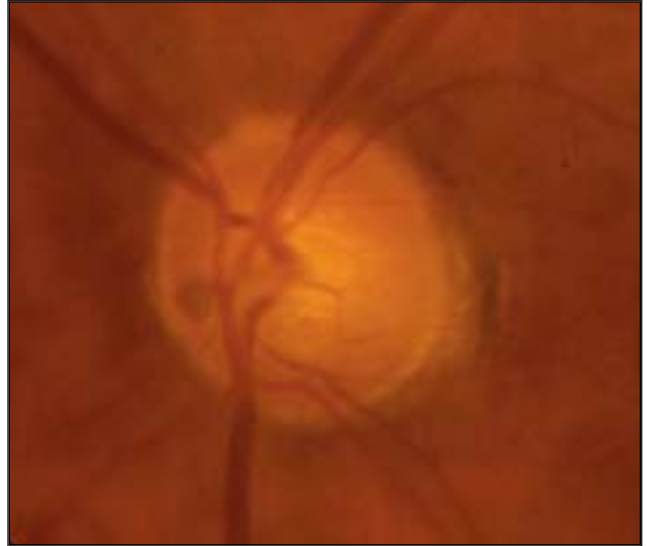
Dg.: POAG bilat.  
 Doba léčby: 2 roky  
 Léčba: Betoptic gtt. 0,5%  
 Vizus: PO 6/6 nat. LO 6/9 - 2,0 D  
 Profil NT: OPL 14-16 mmHg  
 Perimetr HFA: PO: obloukovitý skotom v dolní Bjerrumově oblasti  
 LO: výrazný skotom v horním nasálním kvadrantu, přesahuje temporálně  
 Papila: PO: okrouhlá, obloukovitý průběh cév kopíruje tvar exkavace  
 LO: miskovitá exkavace, zřetelná lamina cribrosa, ostré ohyby cév v dolním pólu  
 HRT II: PO: pokles NS  
 - klasifikace: „v normě“  
 LO: suspektní NS, NI, pokles G, T, TS, TI  
 - klasifikace: „hraniční“



PO

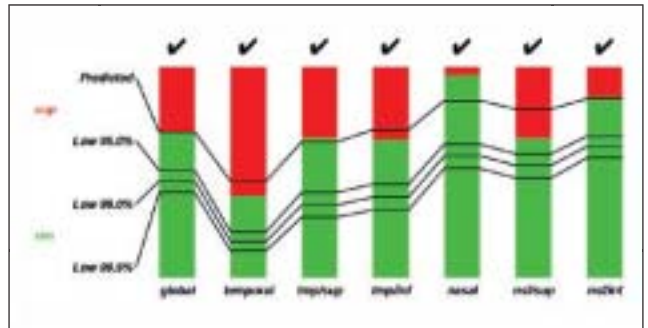
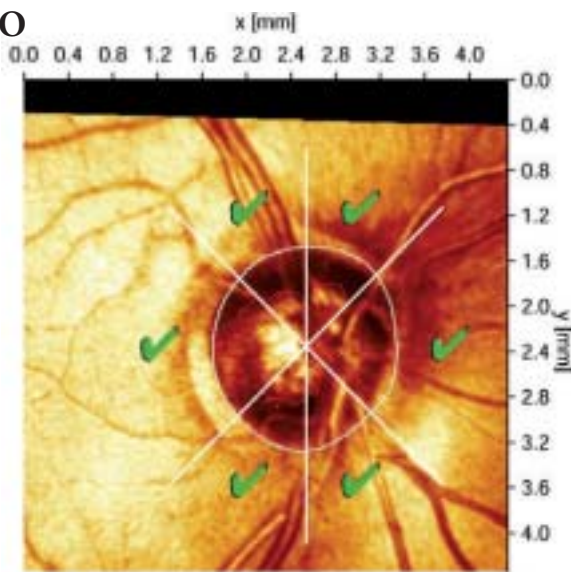


LO



HRT II:

PO



LO

