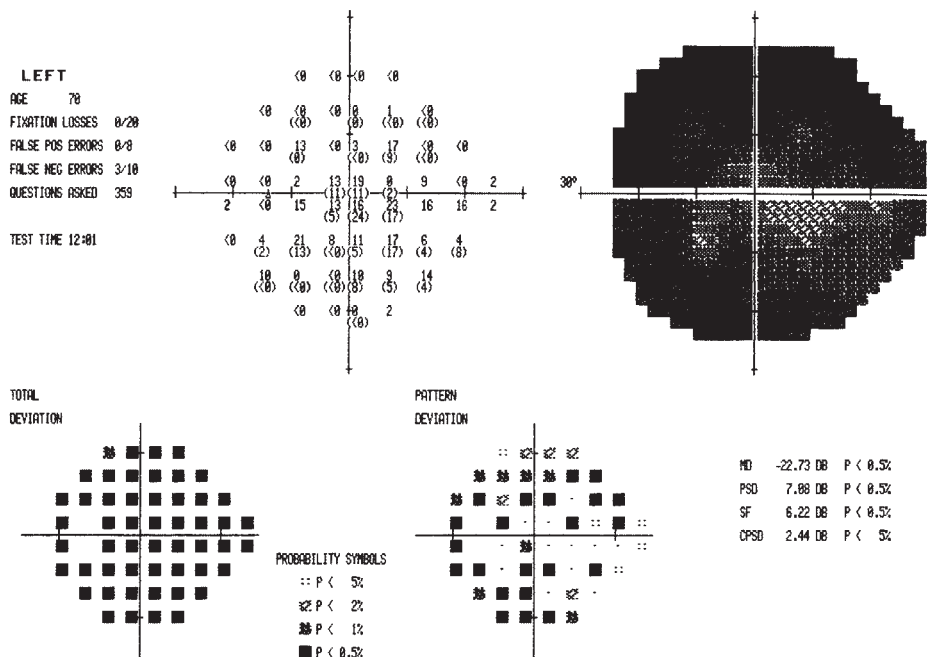

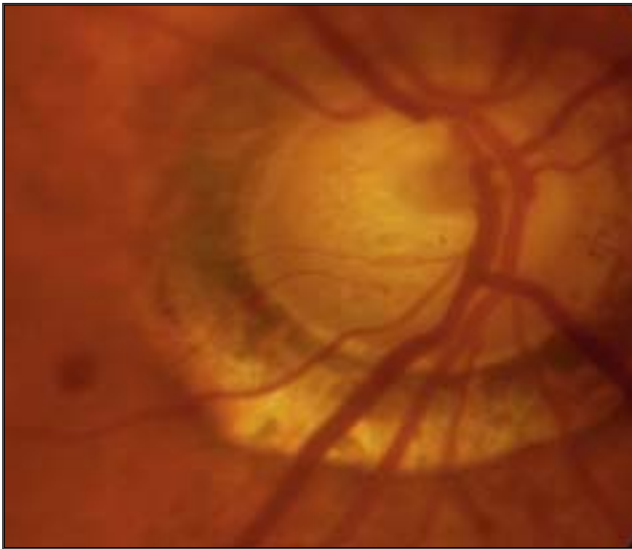


M.J., muž, 70 let

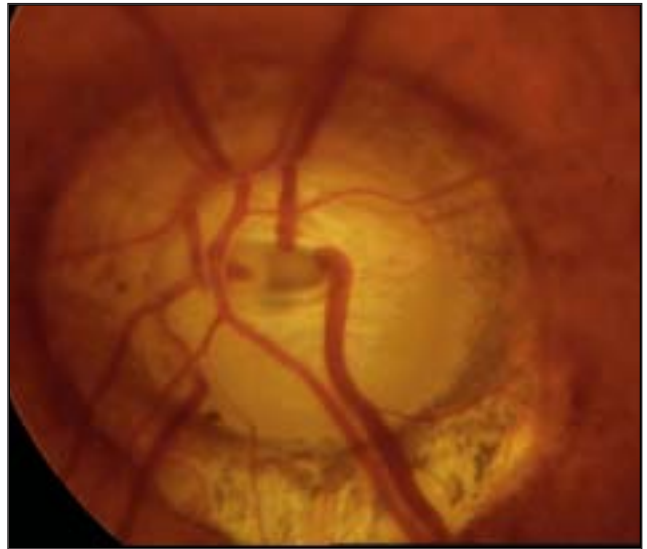
Dg.: POAG bilat.
 Doba léčby: 2 roky
 Léčba: Betoptic gtt. 0,5%, změna na Arutimol gtt. 0,5%
 Vizus: PO 6/9 - 2,5 D LO 6/12 - 1,5 D
 Profil NT: OPL 15 mmHg
 Perimetr HFA: PO: výrazný skotom v dolní polovině ZP, více temporálně
 LO: těžké změny, koncentrické zúžení ZP, zvýraznění parametru MD
 Papila: PO: velká, horizontálně protažená, s rozsáhlou peripapilární atrofií, úzký neuroretinální lem, ostré ohyby cév v obou pólech, zvláště nahoře
 LO: hluboká exkavace, atypické větvení cévního svazku, výrazná peripapilární atrofie, ostré ohyby cév po celém obvodu
 HRT II: PO: patologický nález ve všech sektorech kromě TS (pokles)
 - klasifikace: „mimo hranice normálních hodnot“
 LO: patologický nález G, TS, N, NS, NI, pokles T, TI
 - klasifikace: „mimo hranice normálních hodnot“



PO

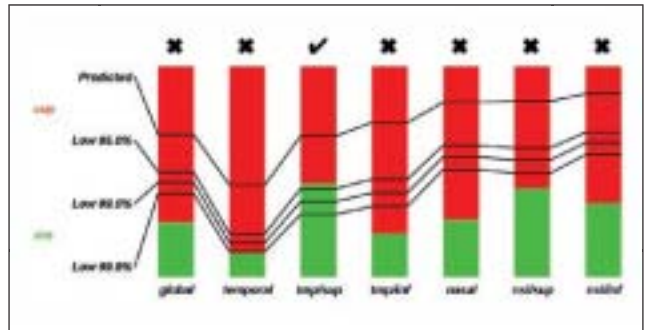
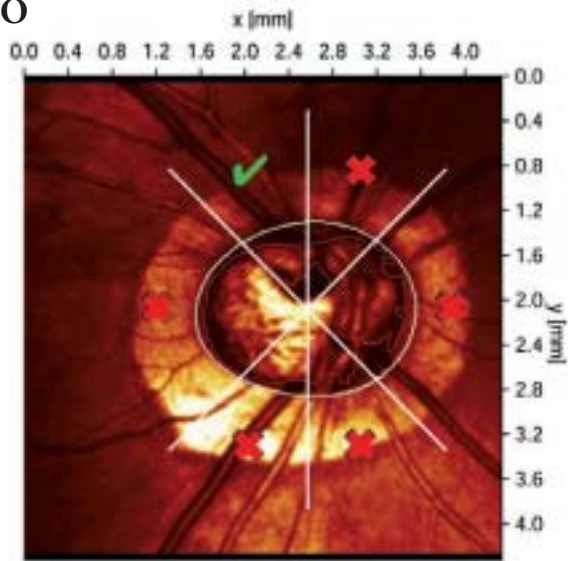


LO



HRT II:

PO



LO

