
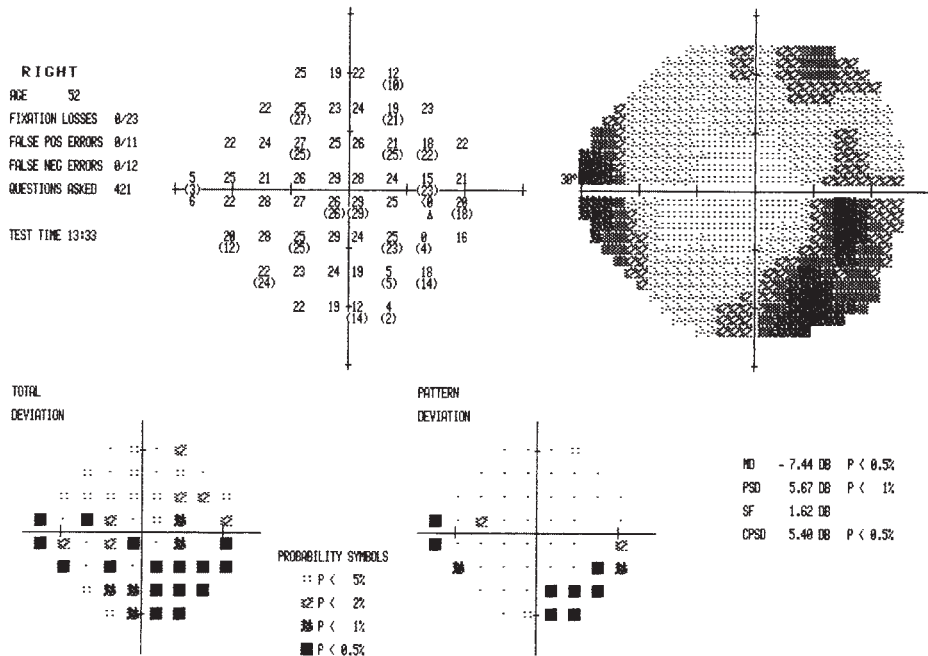

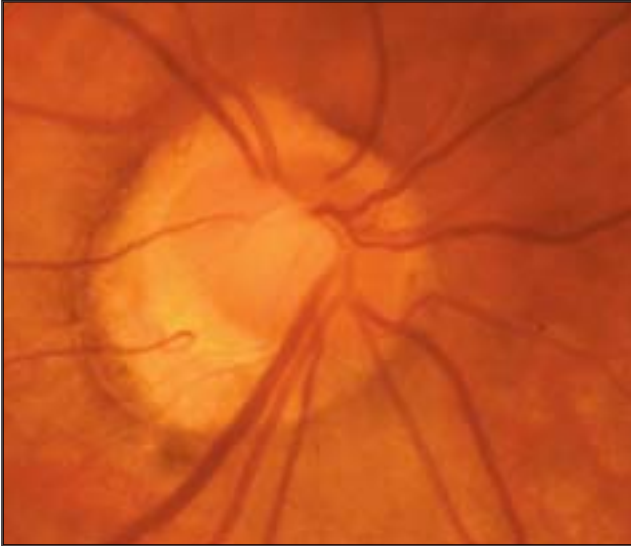
B.E., žena, 52 let

Dg.: POAG bilat.
Myopia gravis bilat.
St. p. hluboké sklerektomii + SK Gel vlevo (před 6 měsíci)

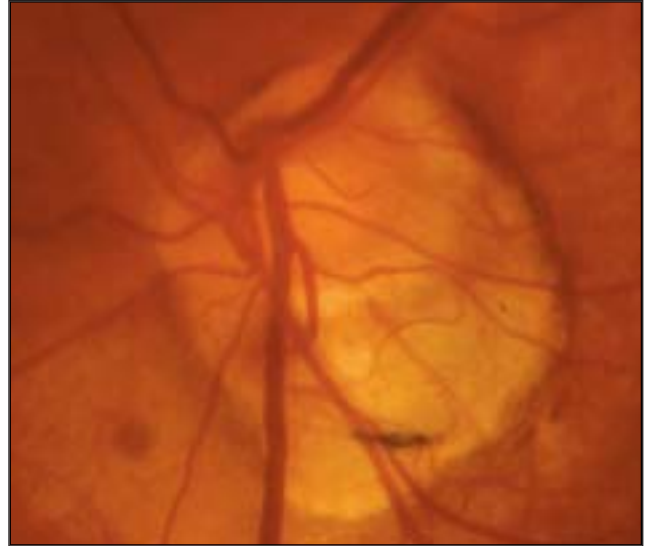
Doba léčby: 4 roky
Léčba: Betoptic gtt. 0,5%
Vizus: PO 6/9 - 10,0 D LO 6/9 p. - 19,0 D
Profil NT: PO 10 mmHg, LO předoperačně 13 mmHg, pooperačně 10 mmHg
Perimetr HFA: PO: nasální zářez, skotom v dolní Bjerrumově oblasti navazující zdola na MB
LO: výrazný nasální zářez a obloukovitý skotom v dolní Bjerrumově oblasti
Papila: PO: šikmo diagonálně protažená, malá, s peripapilární atrofií po celém obvodu, nejvíce temporálně dole, kde je sítnice prořídlá, cévní branka posunuta nasálně nahoru, ostrý ohyb cév v horním pólu
LO: papila rovněž diagonálně protažená, malá, s výraznou chorioretinální atrofií temporálně dole, nasální posun cévní branky
HRT II: PO: suspektní nález TI, NS, NI pokles G, N
- klasifikace: „hraniční“
LO: patologický nález TI, NS, pokles G, NI
- klasifikace: „mimo hranice normálních hodnot“



PO

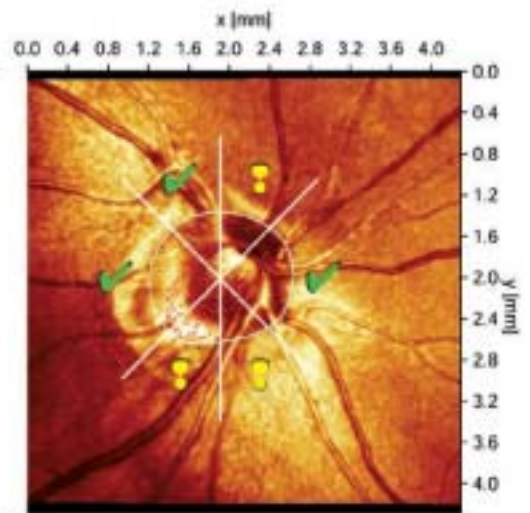

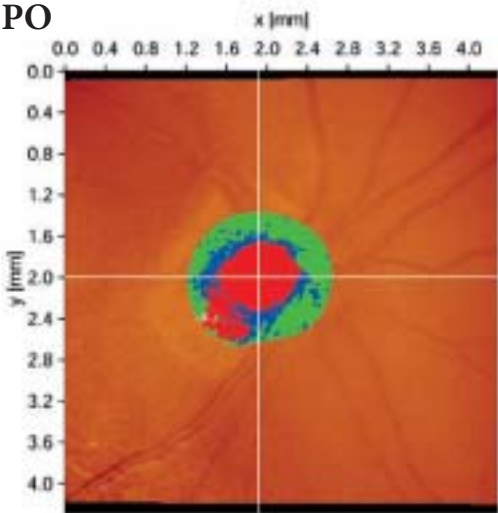


LO



HRT II:

PO



LO

