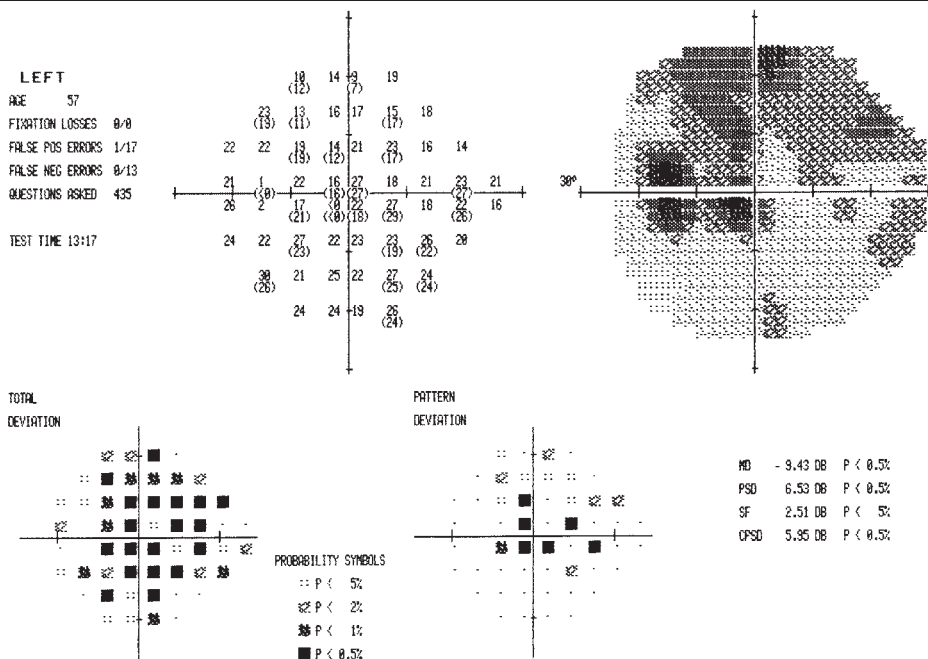

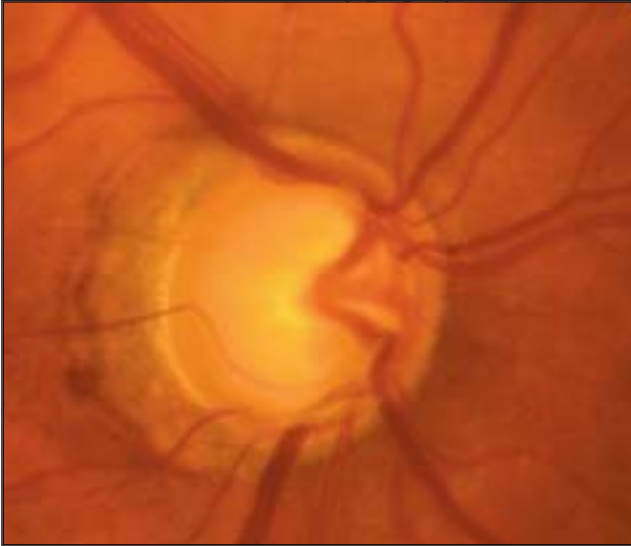


# L.M., žena, 57 let

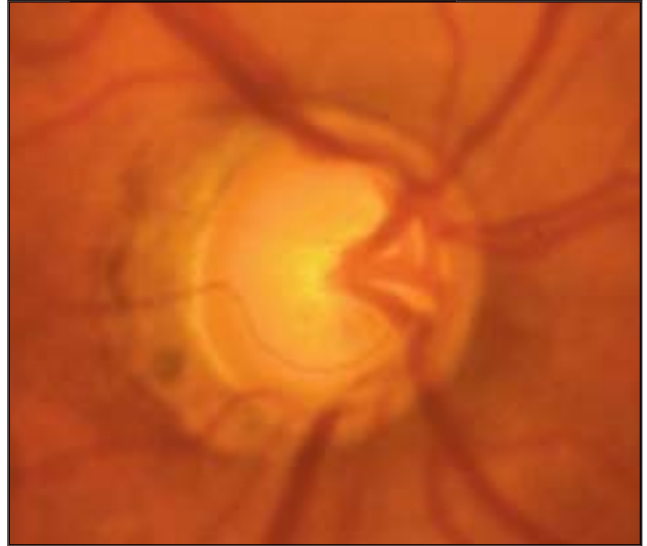
Dg.: POAG bilat.  
 Doba léčby: 2 roky  
 Léčba: Timoptol gtt. 0,5%, změna na Betoptol gtt. 0,5% + D-Epifrin gtt.  
 Vizus: PO 6/9 - 0,5 D LO 6/9 -1,0 D  
 Profil NT: OPL 16 mmHg, po změně léčby 14 mmHg  
 Perimetr HFA: PO: pokles retinální senzitivity s maximem v centrální oblasti  
 LO: nález obdobný jako vpravo, výraznější změny v horní Bjerrumově oblasti  
 Papila: PO: hluboká miskovitá exkavace, nasální posun cévní branky, obloukovitý průběh cévy po dně papily kopírující tvar exkavace, nitkovitá horizontálně probíhající kapilára, bajonetovitý posun cévy v dolním pólu  
 LO: exkavace výraznější než vpravo, s rotovanými póry lamina cribrosa v horní části papily, úzký neuroretinální lem temporálně, v horním pólu zřetelné ohyby cév (subtrakcí zvýrazněme prostorový reliéf jednotlivých struktur)  
 HRT II: PO: patologický nález G, N, NS, NI, suspektní TS, TI, pokles T  
 - klasifikace: „mimo hranice normálních hodnot“  
 LO: patologický nález G, T, TS, TI, NS, NI, suspektní N  
 - klasifikace: „mimo hranice normálních hodnot“



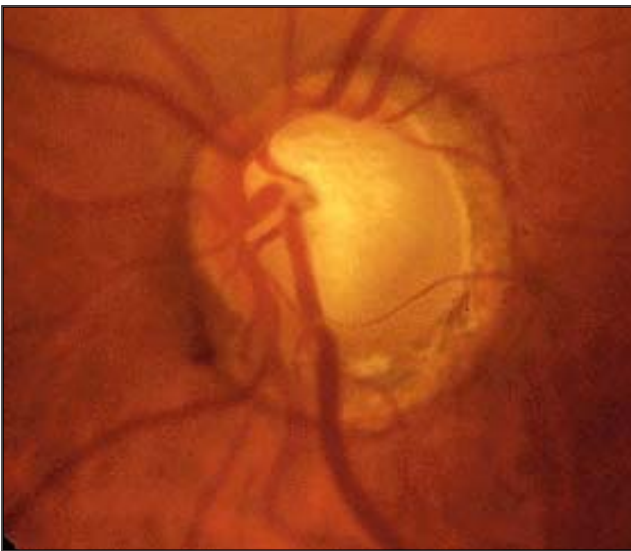PO (zaostřeno na okraj papily)



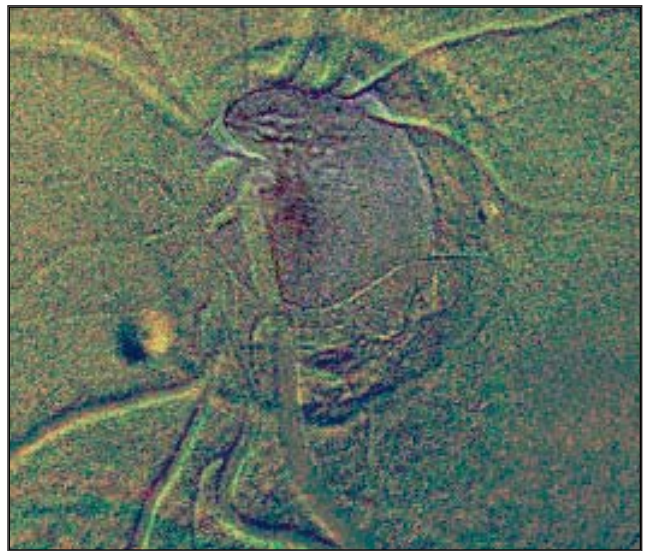
PO (zaostřeno na dno papily)



LO

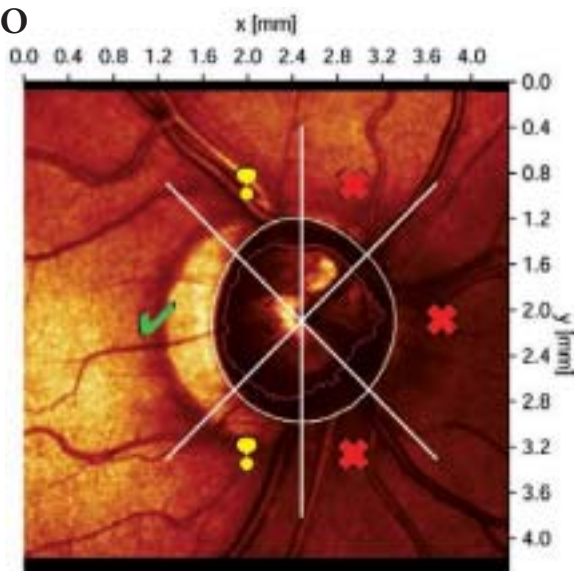


LO



## HRT II:

PO



LO

