
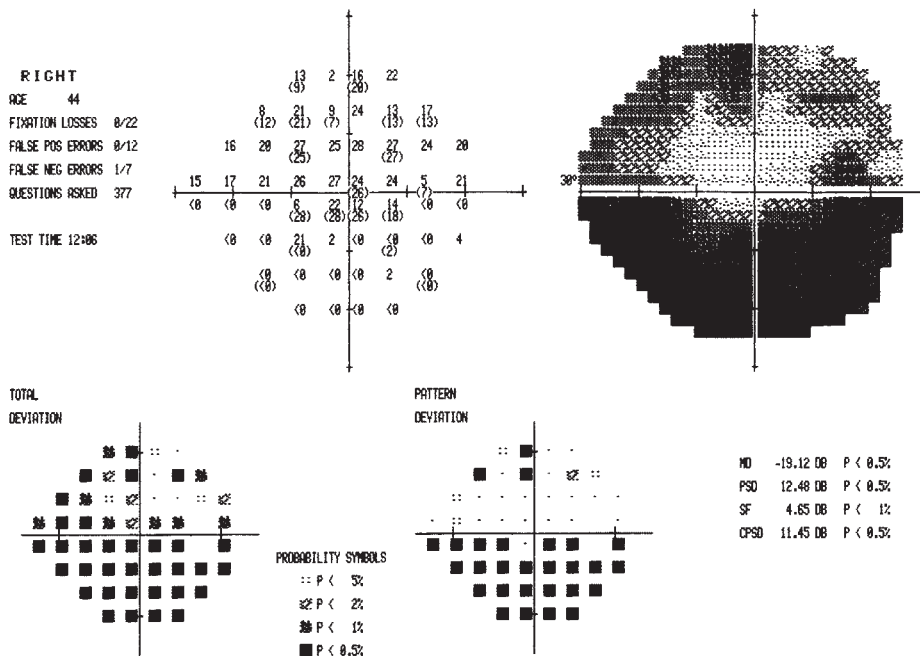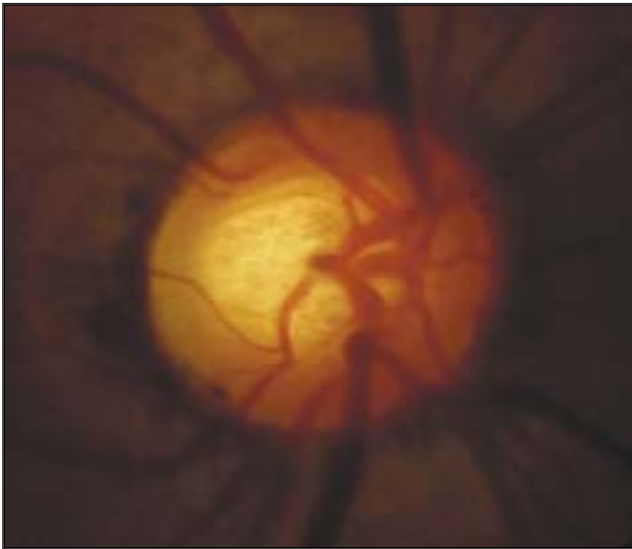


M.H., žena, 44 let

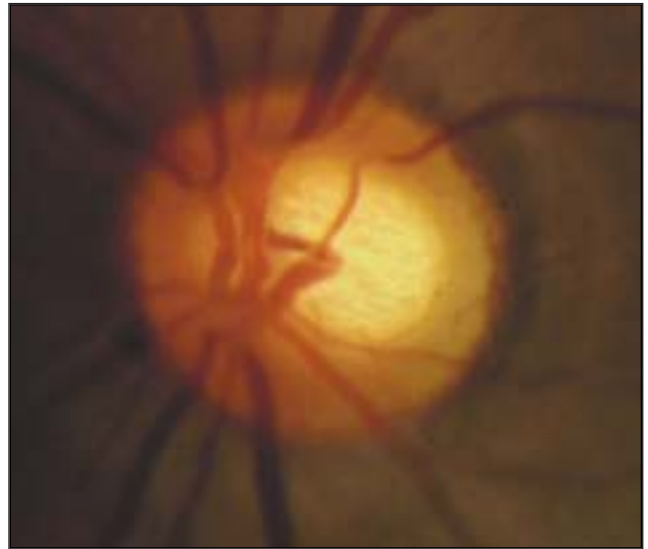Dg.: POAG bilat.
 Doba léčby: 3 roky
 Léčba: Timoptol gtt. 0,5%, změna na Betoptic gtt. 0,5%
 Vizus: PO 6/9 - 0,75 D LO 6/9 - 0,75 D
 Profil NT: OPL 12 mmHg
 Perimetr HFA: PO: chybí téměř celá dolní polovina ZP
 LO: nález jako vpravo, skotom přesahuje do horního nasální kvadrantu, zvýraznění parametru MD
 Papila: PO: posun cévní branky nasálně, centrální exkavace s jemnou kresbou lamina cribrosa, vitální neuroretinální lem
 LO: exkavace mírně excentricky temporálně, ostrý ohyb cévy u č.II
 HRT II: PO: suspektní TS, NS
 - klasifikace: „hraniční“
 LO: suspektní T, pokles G, TI, TS
 - klasifikace: „hraniční“



PO

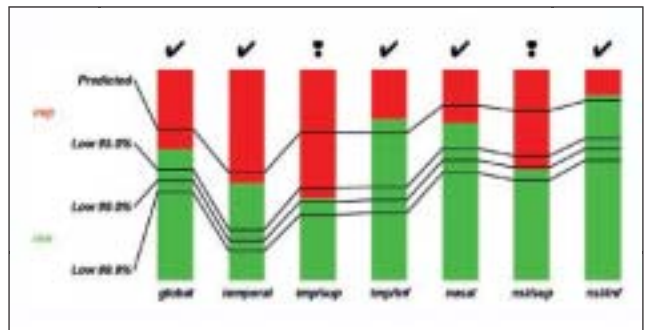
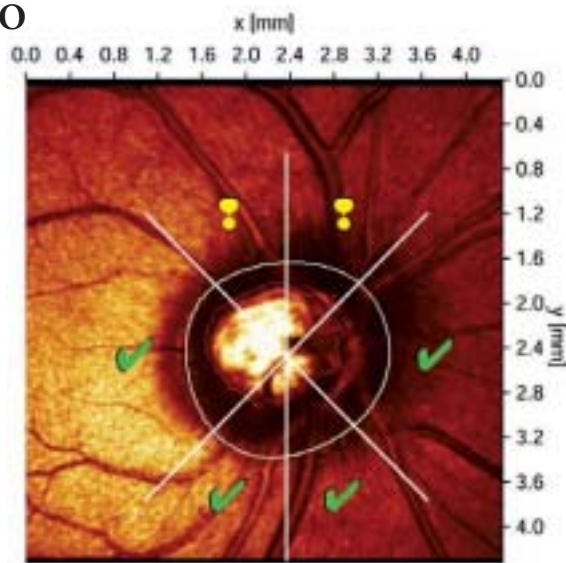


LO



HRT II:

PO



LO

