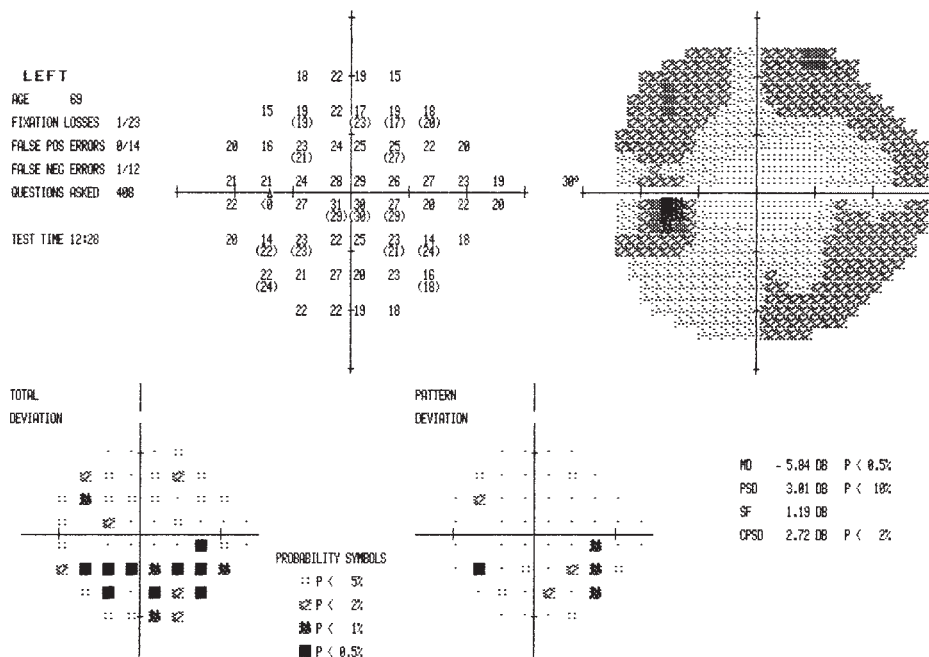

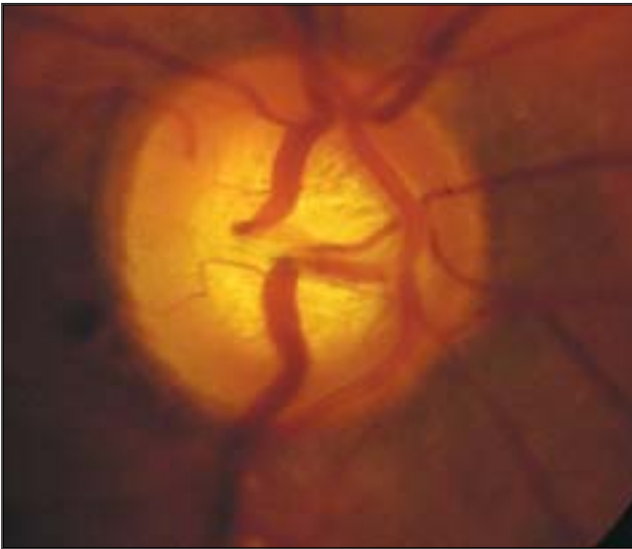


# N.M., žena, 69 let

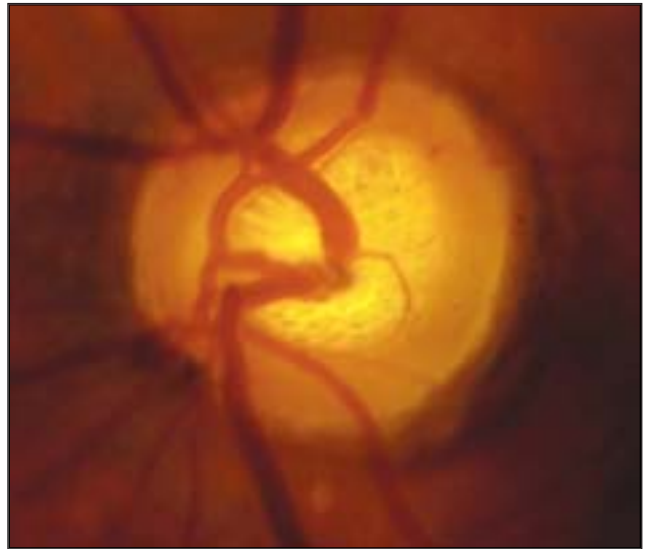Dg.: POAG bilat.  
 Doba léčby: 2 roky  
 Léčba: Betoptic gtt. 0,5%  
 Vizus: PO 6/12 + 3,0 D LO 6/9 + 3,0 D  
 Profil NT: PO 14 mmHg, LO 15 mmHg  
 Perimetr HFA: PO: výpadek temporální poloviny ZP, defekt v dolní Bjerrumově oblasti, zvýraznění parametru MD  
 LO: převažují změny v dolním nasálním kvadrantu, pokles senzitivity v horní Bjerrumově oblasti  
 Papila: PO: atypické větvení cévní banky, výrazná lamina cribrosa, ostrý ohyb cév při horním pólu  
 LO: oválné póry v lamina cribrosa, ostrý ohyb cévy u č. XII  
 HRT II: PO: patologický nález NI, suspektní G, N, NS, pokles ve všech sektorech  
 - klasifikace: „mimo hranice normálních hodnot“  
 LO: patologický nález G, TI, N, NS, NI, suspektní T, TS  
 - klasifikace: „mimo hranice normálních hodnot“



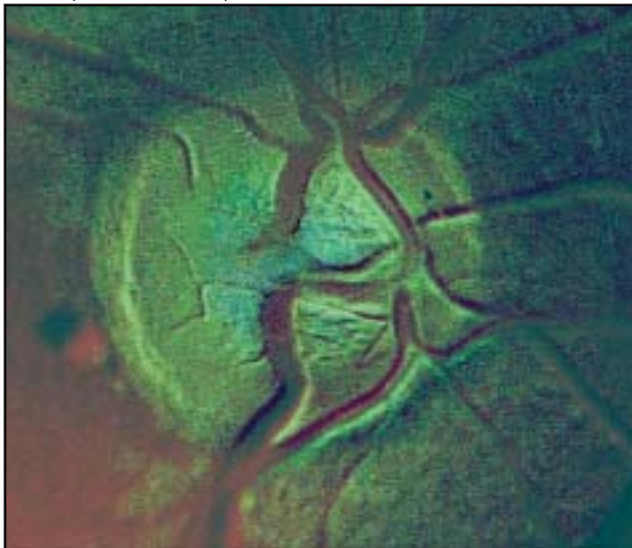
PO



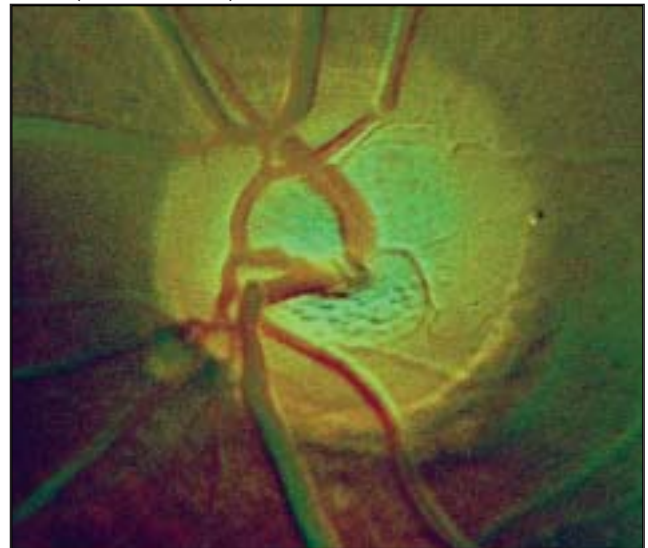
LO



PO (subtrakce)

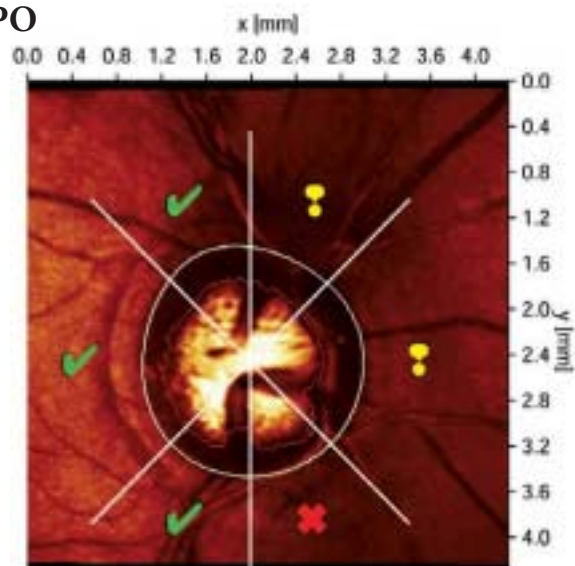


LO (subtrakce)



HRT II:

PO



LO

