

H.B., žena, 55 let

Dg.: POAG bilat.
 St. p. trabeculectomiam bilat. (před 6 měsíci)

Doba léčby: 2 roky

Léčba: předoperačně Timoptol gtt. 0,5% + Pilocarpin gtt. 2%, Diluran tbl., pooperačně Xalatan gtt.

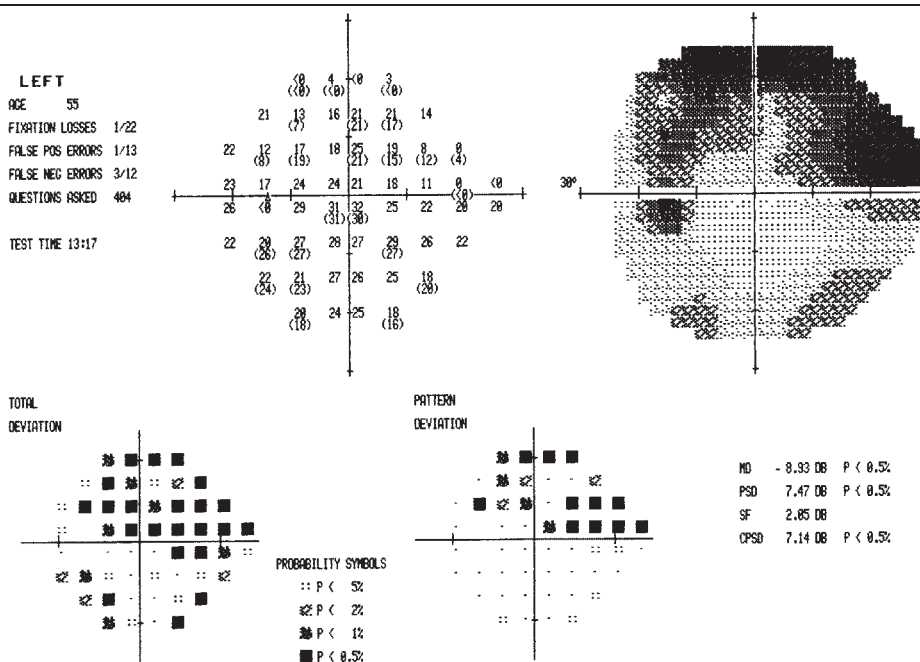
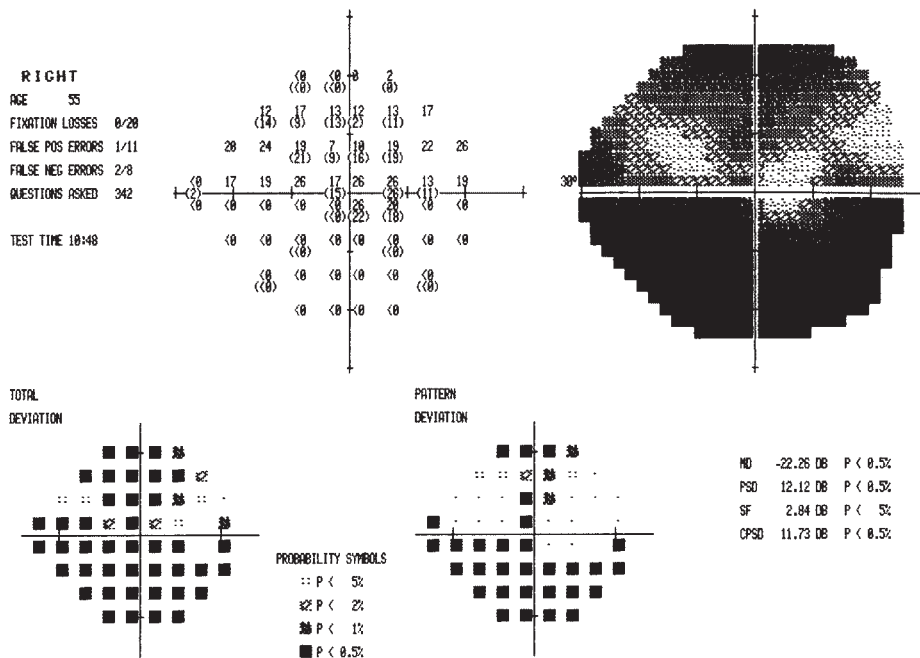
Vizus: PO 6/6 + 0,5 D LO 6/9 nat.

Profil NT: předoperačně PO 30 mmHg, LO 32 mmHg, pooperačně PO 12-16 mmHg, LO 13-15 mmHg

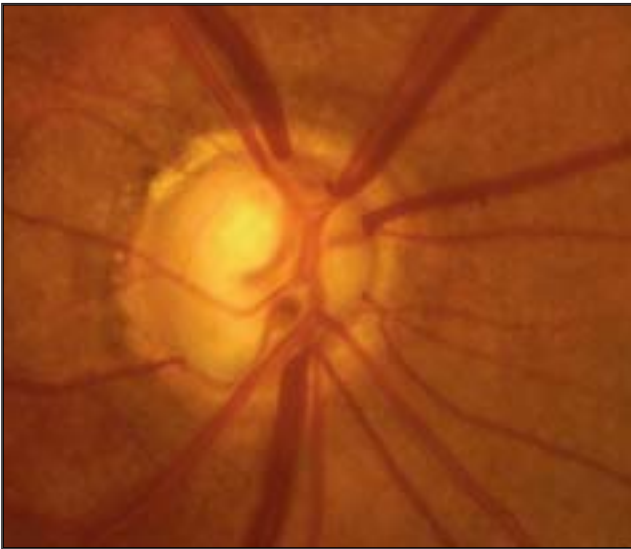
Perimetr HFA: PO: zvýraznění parametru MD, chybí dolní polovina ZP, výrazný skotom v horní Bjerrumově oblasti
 LO: výrazný obloukovitý skotom v horní Bjerrumově oblasti s ostrou horizontálou nasálně

Papila: PO: zaostřeno na úzký neuroretinální lem, hluboká exkavace, ostré ohyby cév po celém obvodu
 LO: hluboká exkavace, zúžený neuroretinální lem, nejvíce při dolním pólu, bajonetovitý posun cévy u č. VI, ostré ohyby cév po celém obvodu

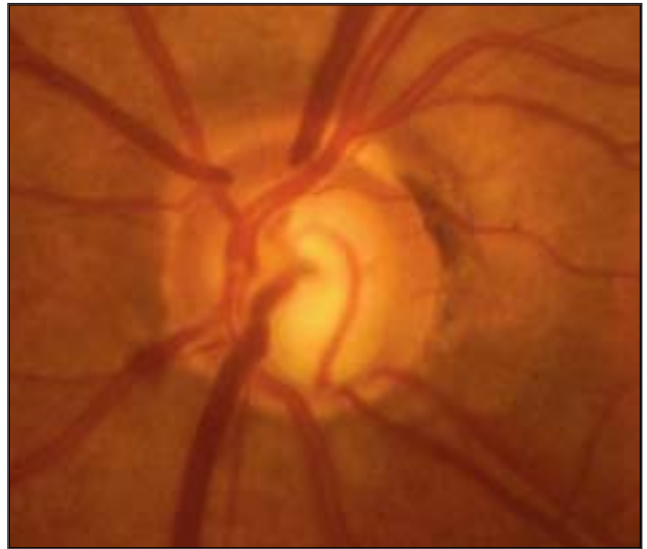
HRT II: PO: patologický nález G, TS, TI, N, NS, suspektní NI, pokles v sektoru T
 - klasifikace: „mimo hranice normálních hodnot“
 LO: patologický nález T, TI, suspektní G, NI, pokles TS
 - klasifikace: „mimo hranice normálních hodnot“



PO

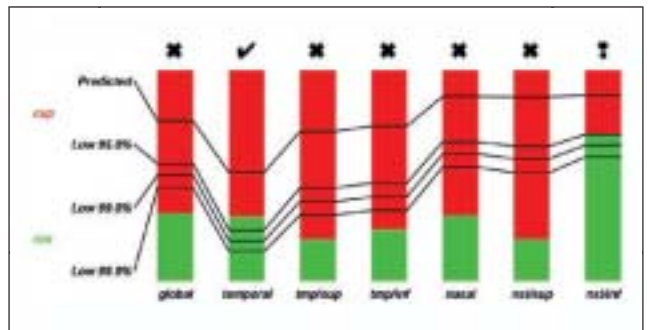
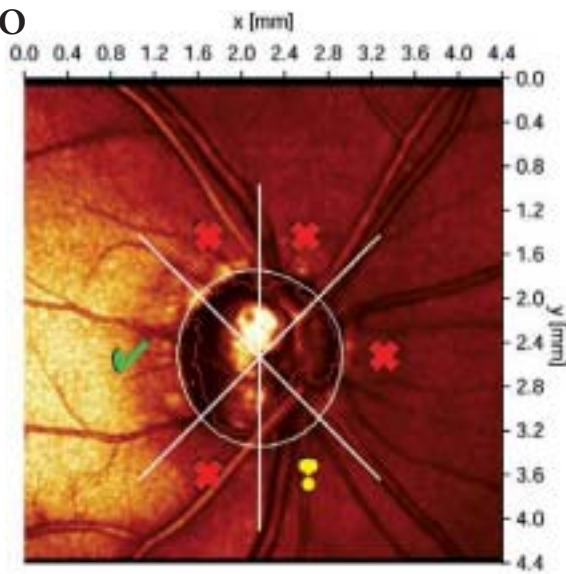


LO



HRT II:

PO



LO

