

B.M., žena, 72 let

Dg.: POAG bilat.
Arterphakia bilat.

Doba léčby: 10 let

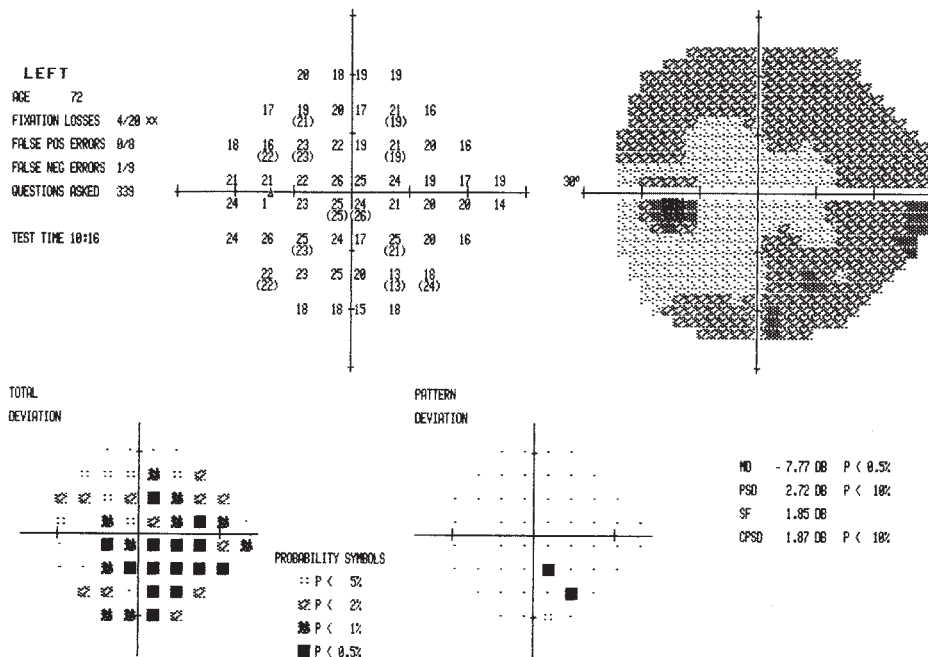

Léčba: Timoptol gtt. 0,5%

Vizus: PO 6/9 nat. LO 6/9 - 1,0 D

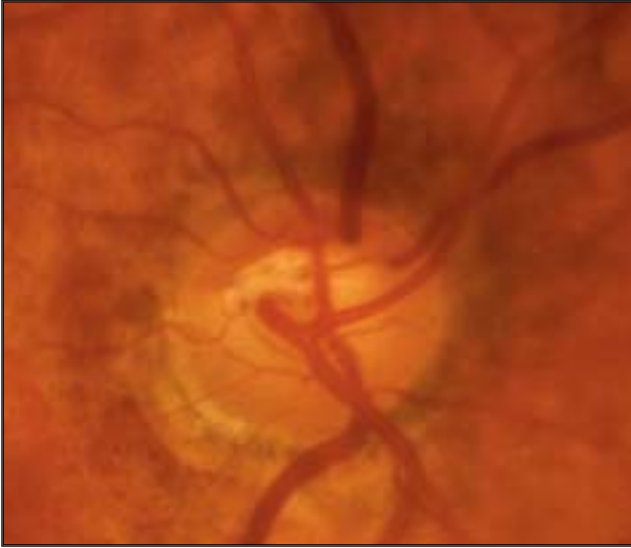
Profil NT: OPL 14 mmHg

Perimetr HFA: PO: pokles retinální senzitivity, který odpovídá věku a stavu optických medií, naznačen obloukovitý skotom v horní Bjerrumově oblasti
LO: paracentrální skotom v dolním nasálním kvadrantu

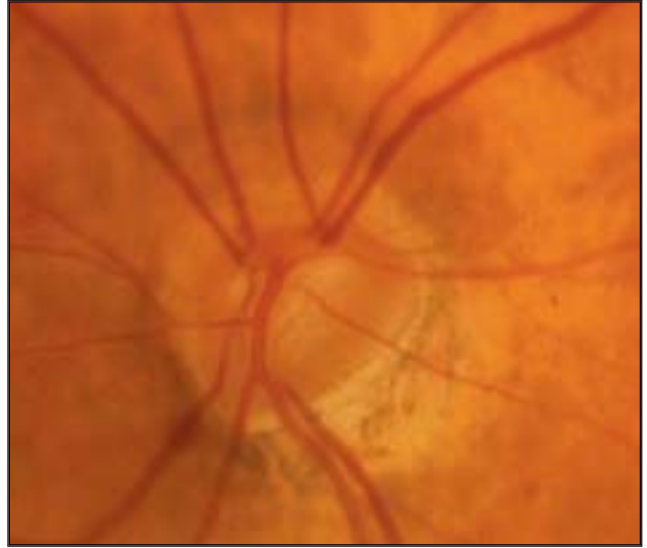
Papila: PO: zřetelná lamina cribrosa excentricky v horní části papily s výraznými póry, ostrý ohyb cév v horním pólu
LO: papila trojúhelníkovitého tvaru, miskovitá exkavace svažující se temporálně dolů, chorioretinální peripapilární atrofie podél temporálního okraje papily



PO



LO



LO (subtrakce)

