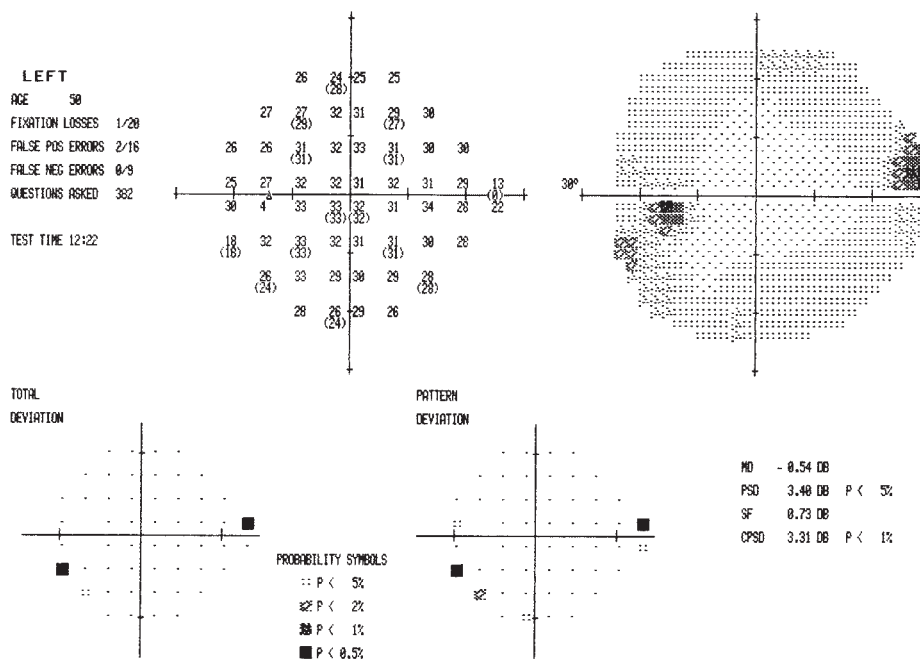
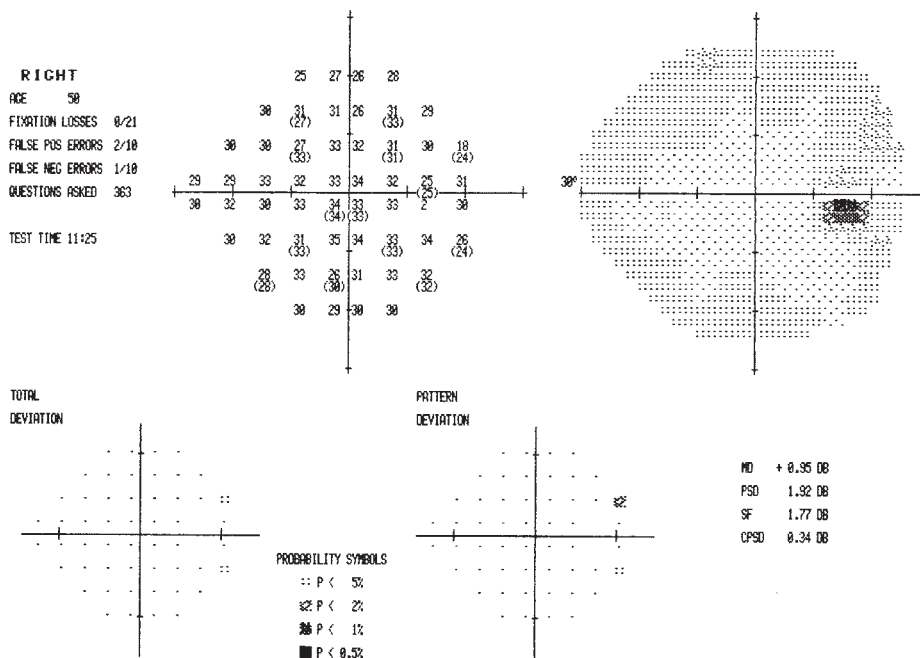
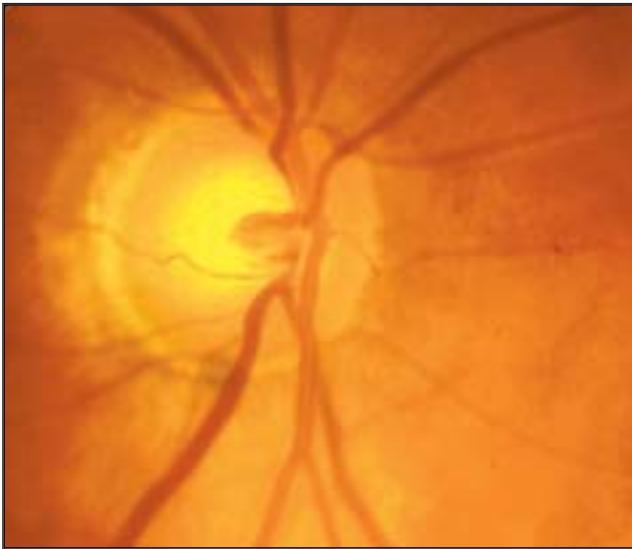


# H.J., žena, 50 let

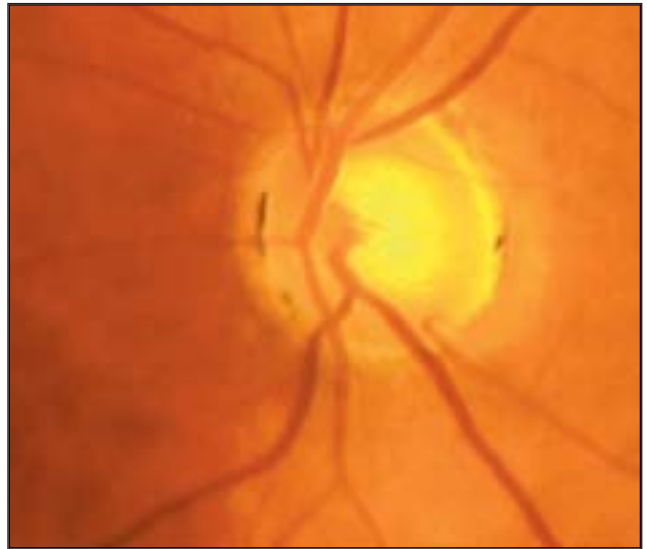Dg.: POAG bilat.  
 Doba léčby: 2 roky  
 Léčba: Betoptic gtt. 0,5%  
 Vizus: PO 6/6 nat. LO 6/6 nat.  
 Profil NT: PO 12 mmHg, LO 14 mmHg  
 Perimetr HFA: PO: rozšíření MB  
 LO: rozšíření MB, nasální zářez  
 Papila: PO: miskovitá exkavace s patrnou lamina cribrosa, nasální posun cévní branky, horizontálně probíhající céva s obloučkovitým ohybem  
 LO: výrazná miskovitá exkavace s horizontálně protaženými póry, úzký neuroretinální lem v temporální části  
 HRT II: PO: mírný pokles ve všech sektorech  
 - klasifikace: „v normě“  
 LO: mírný pokles ve všech sektorech  
 - klasifikace: „v normě“



PO

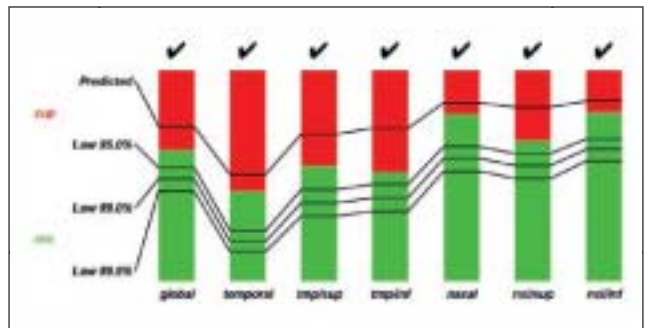
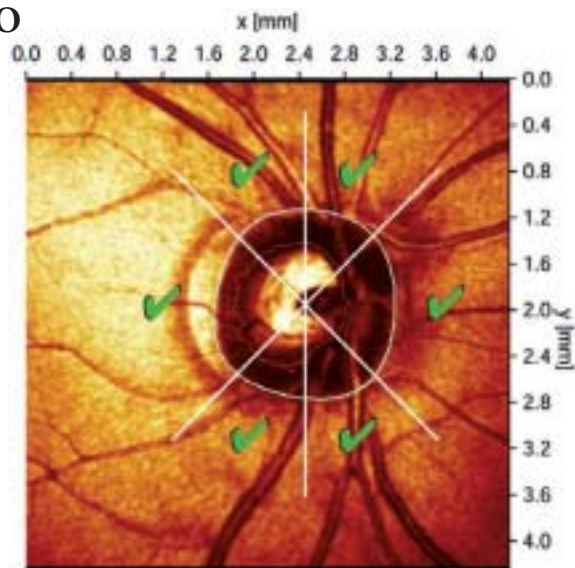


LO



### HRT II:

PO



LO

