

# H.P., muž, 52 let

Dg.: POAG bilat.  
 St. p. trabeculectomiam l. sin. (před 5 lety)

Doba léčby: 5 let

Léčba: Pilocarpin gtt. 2% vysazen pooperačně, Timoptol gtt. 0,5%

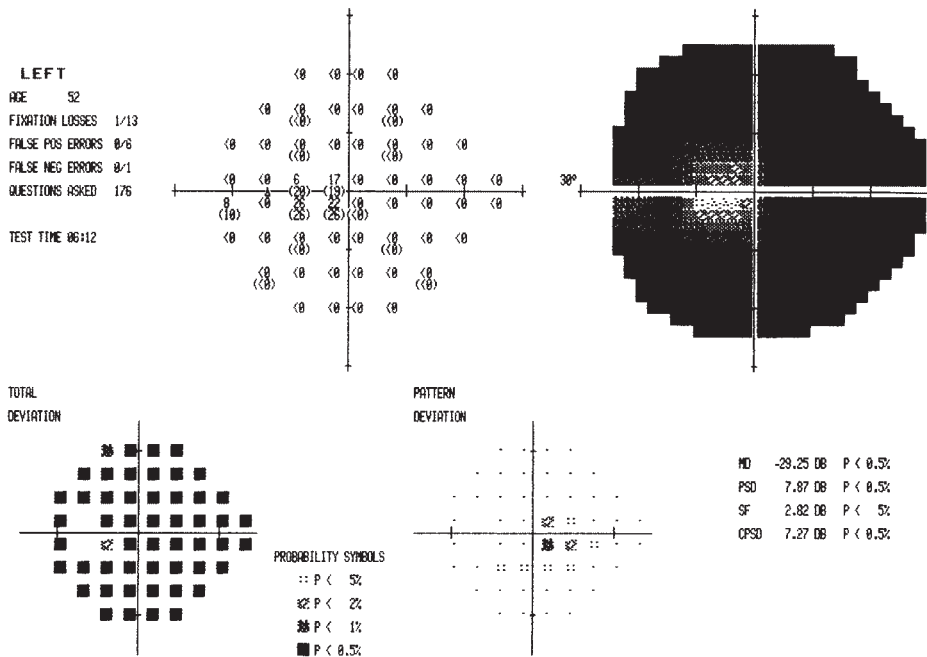

Vizus: PO 6/6 +1,0 D LO 6/9 +1,0 D

Profil NT: PO 15 mmHg, LO předoperačně 19 mmHg, pooperačně 11 mmHg

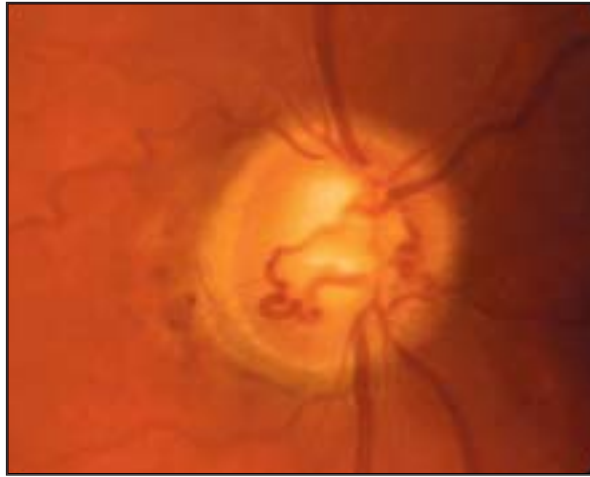
Perimetr HFA: PO: výrazné změny v dolním nasálním kvadrantu, obloukovitý skotom v horní Bjerrumově oblasti navazující na MB

Papila: LO: zvýraznění parametru MD, koncentrické zúžení ZP se zachovalým centrálním ostrůvkem

HRT II: PO: těžká glaukomová atrofie (nelze provést fotodokumentaci pro sklivcové zákal)  
 PO: patologický nálezn NS, suspektní TS, pokles ve všech ostatních sektorech  
 - klasifikace: „mimo hranice normálních hodnot“

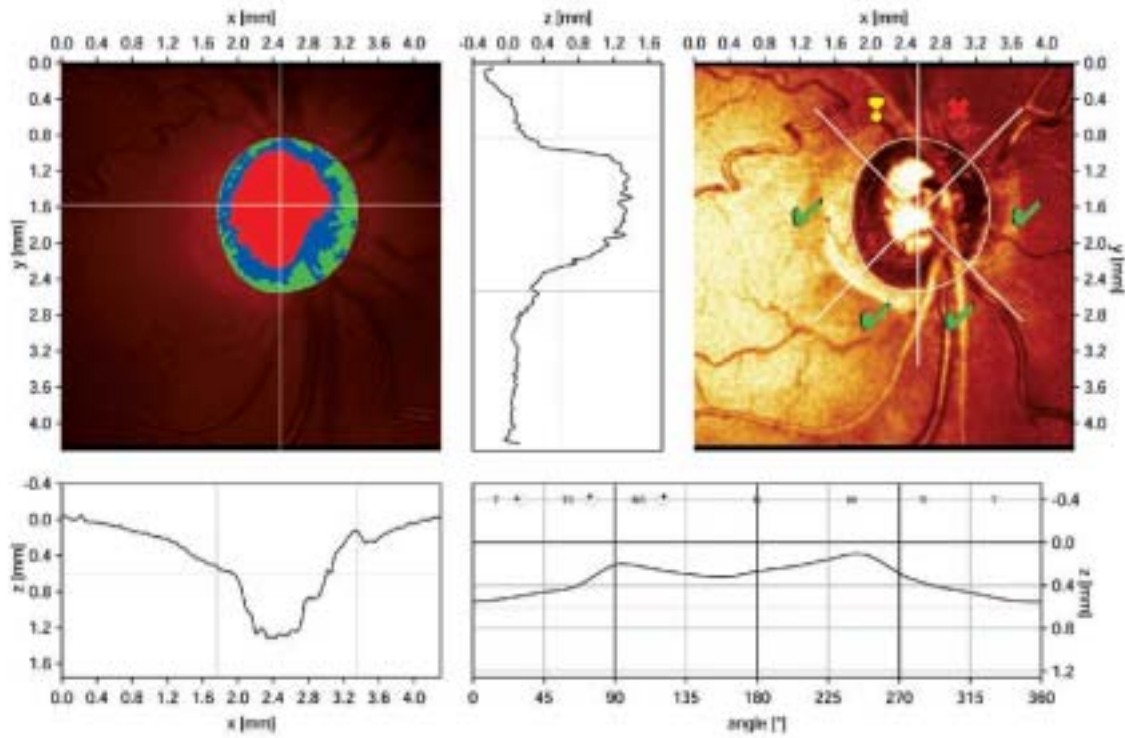


PO



HRT II:

PO



Stereometric Analysis ONH	
Disk Area	2.181 mm <sup>2</sup>
Cup Area	1.004 mm <sup>2</sup>
Rim Area	1.170 mm <sup>2</sup>
Cup Volume	0.434 mm <sup>3</sup>
Rim Volume	0.291 mm <sup>3</sup>
Cup/Disk Area Ratio	0.451
Linear Cup/Disk Ratio	0.679
Mean Cup Depth	0.430 mm
Maximum Cup Depth	1.085 mm
Cup Shape Measure	-0.147
Height Variation Contour	0.446 mm
Mean RNFL Thickness	0.262 mm
RNFL Cross Sectional Area	1.372 mm <sup>2</sup>
Reference Height	0.601 mm
Topography Std Dev.	12 μm

Parameter	Status
Predicted	✓
Global	✓
Asymmetry	?
Notching	✓
Step	✓
Arcuate	✗
Notch	✓

Comments:

Classification: Outside normal limits (\*)