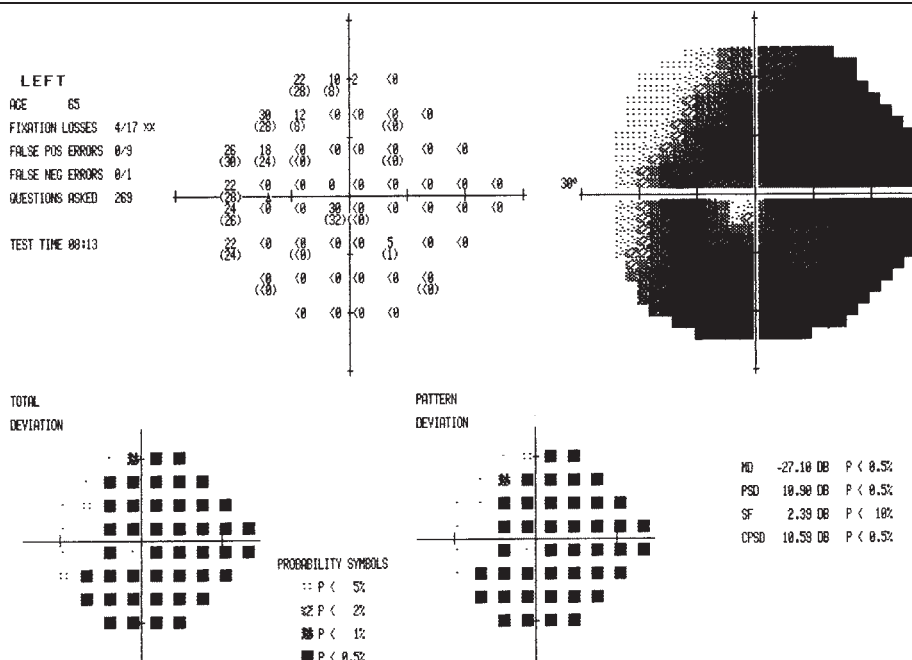
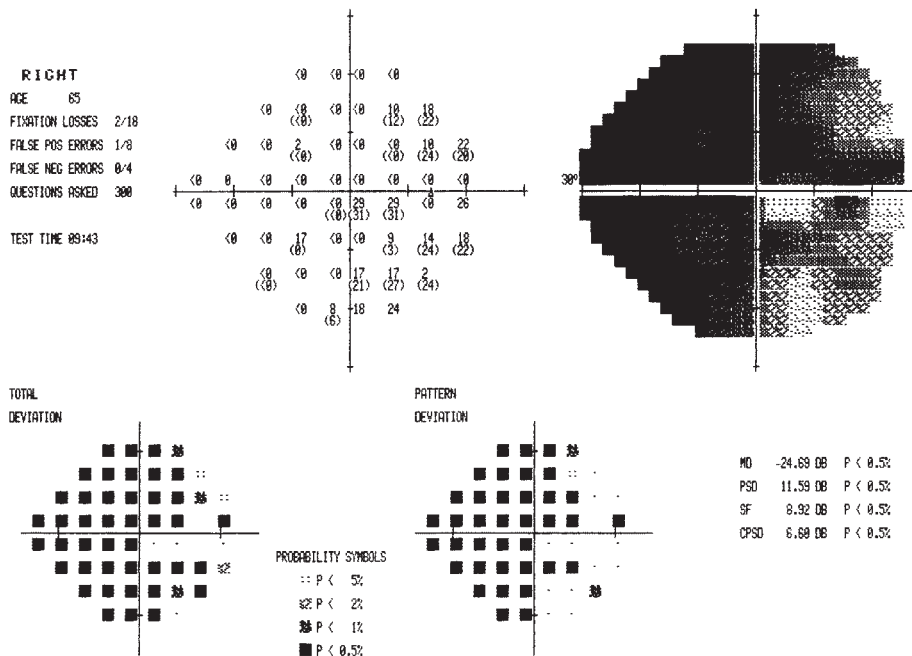
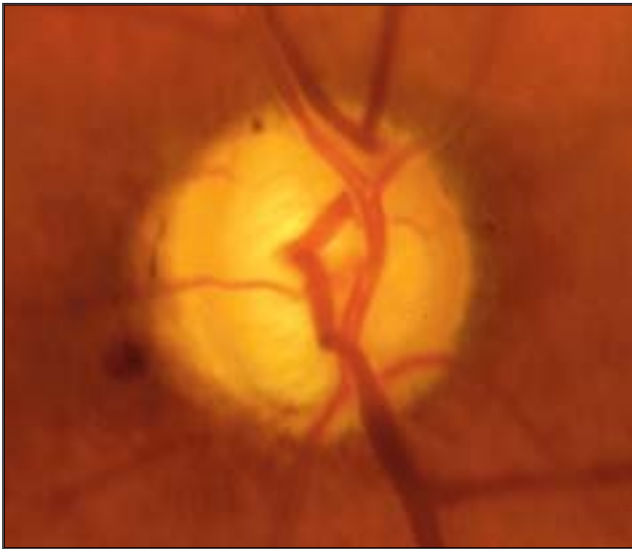


J.J., muž, 65 let

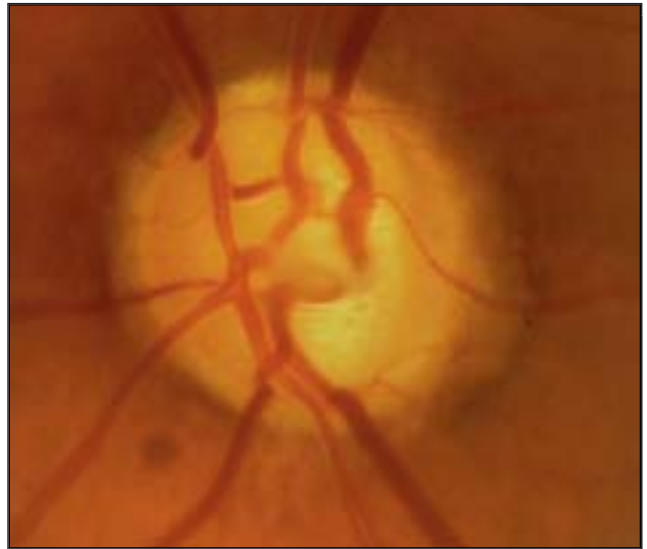Dg.: POAG bilat.
 Doba léčby: 4 roky
 Léčba: Timoptol gtt. 0,5%, změna na Betoptic gtt. 0,5%
 Vizus: PO 6/6 + 4,5 D LO 6/9 + 4,5 D
 Profil NT: OPL 14 mmHg
 Perimetr HFA: PO: chybí celá nasální polovina ZP, defekt přechází i do temporální poloviny, více do horního kvadrantu, výrazný parametr MD
 LO: nález obdobný jako vpravo
 Papila: PO: mírně svíslé protažená, s exkavací, ostrý zářez s ohybem cévy u č. VII
 LO: výrazná glaukomová atrofie a exkavace, bajonetovité posuny cév v horním a dolním pólu, rozšíření venózního systému, atypické větvení cév
 HRT II: PO: patologický nález TI, suspektní TS, NI, pokles G, NS
 - klasifikace: „mimo hranice normálních hodnot“
 LO: patologický nález G, TS, TI, NS, suspektní NI, pokles T
 - klasifikace: „mimo hranice normálních hodnot“



PO

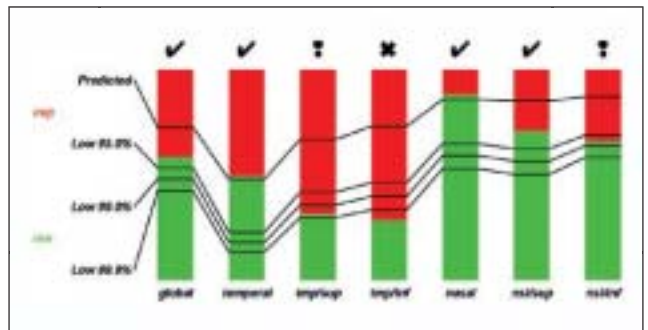
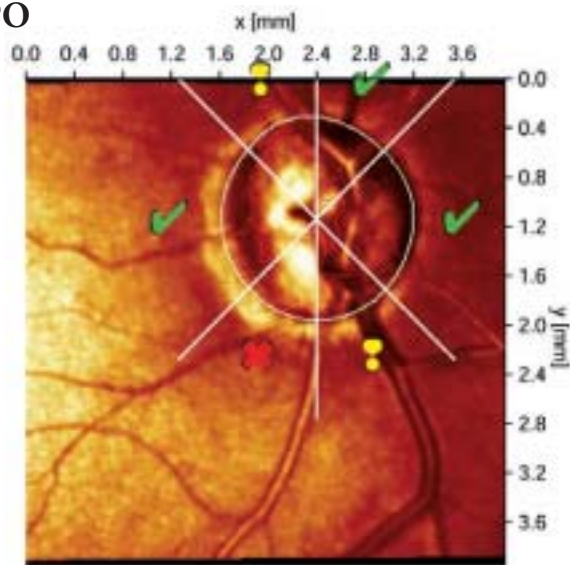


LO



HRT II:

PO



LO

