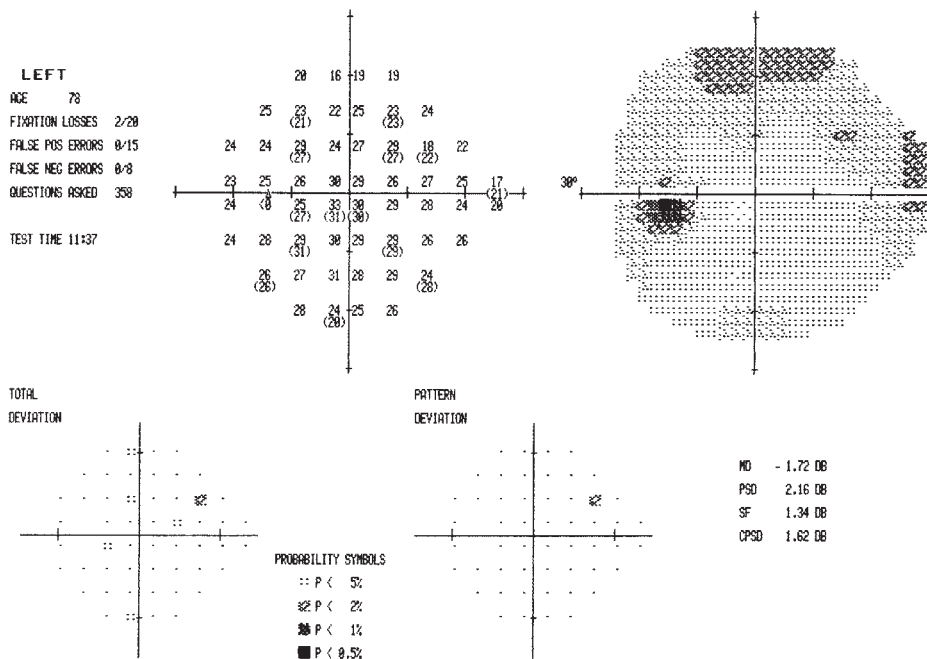

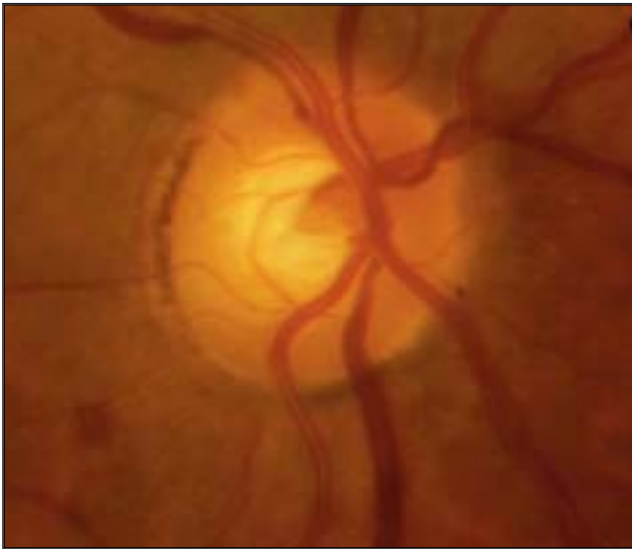


V.J., žena, 78 let

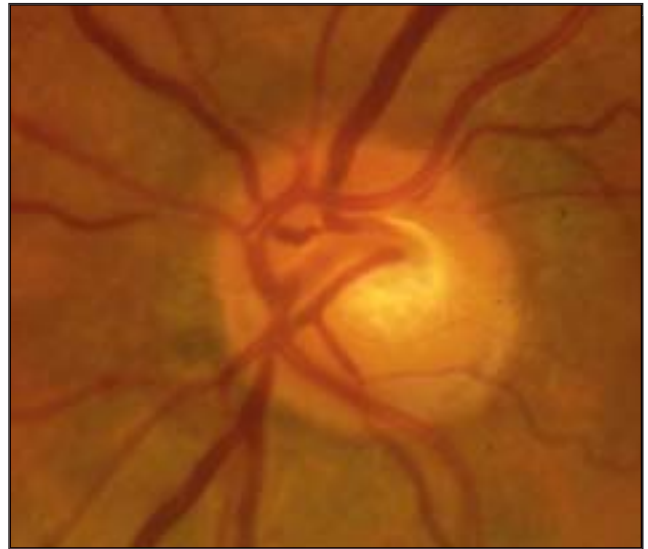
Dg.: POAG bilat.
 Doba léčby: 3 roky
 Léčba: Betoptic gtt. 0,5%
 Vizus: PO 6/9 + 2,5 D LO 6/9 + 2,5 D
 Profil NT: PO 14 mmHg, LO 12 mmHg
 Perimetr HFA: PO: výrazný skotom v horní Bjerrumově oblasti
 LO: mírný pokles senzitivity v horní Bjerrumově oblasti
 Papila: PO: centrální exkavace s patrnou lamina cibrosa, nepravidelné lumen vén při horním pólu (subtrakcí vyniká reliéf drobných cév na dně exkavace)
 LO: centrální exkavace obdobná jako vpravo
 HRT II: PO: patologický nález NS, suspektní G, TS, pokles T, TI, NI
 - klasifikace: „mimo hranice normálních hodnot“
 LO: pokles v sektorech T, TI, NI
 - klasifikace: „v normě“



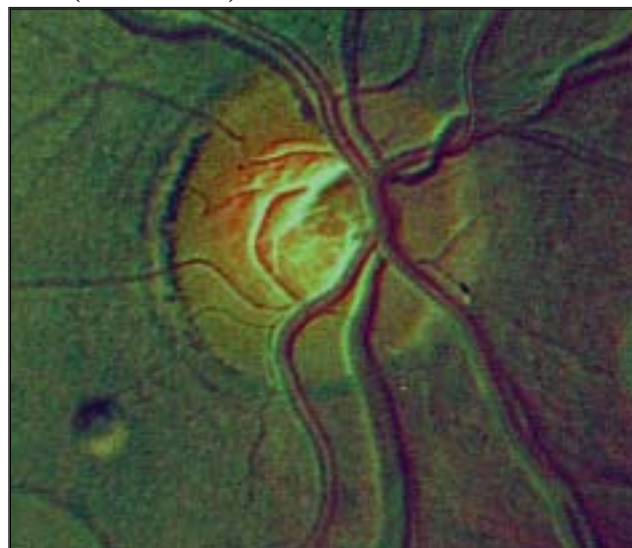
PO



LO

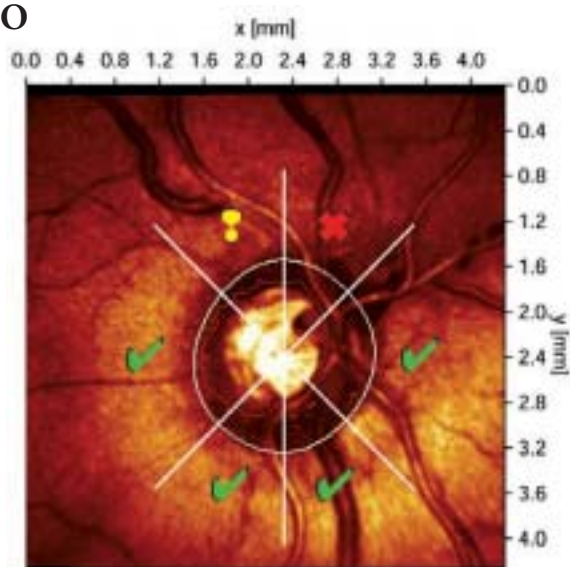


PO (subtrakce)



HRT II:

PO



LO

