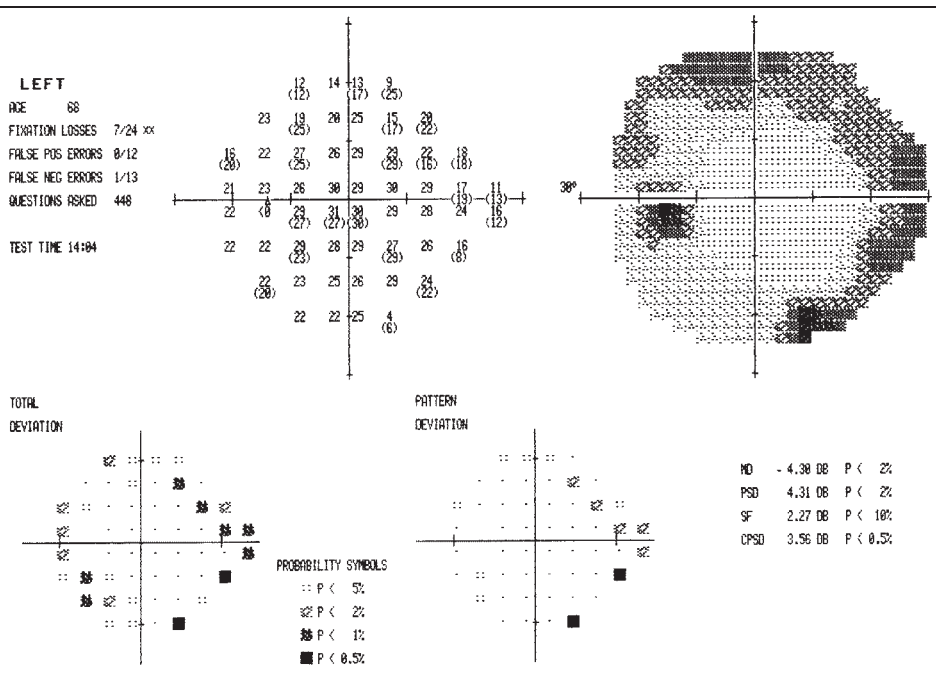
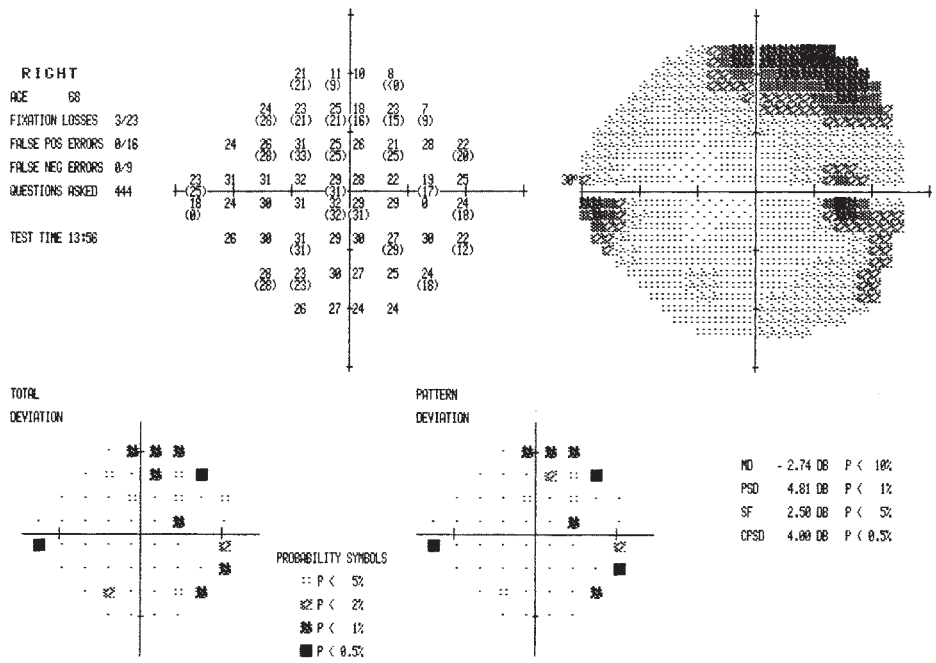
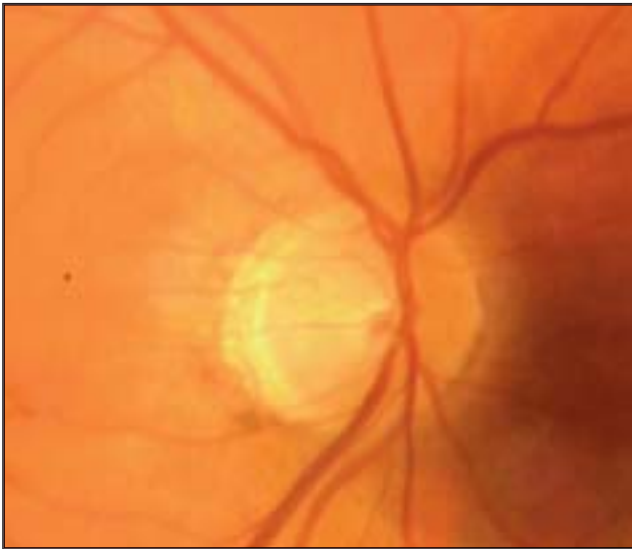


# K.M., muž, 68 let

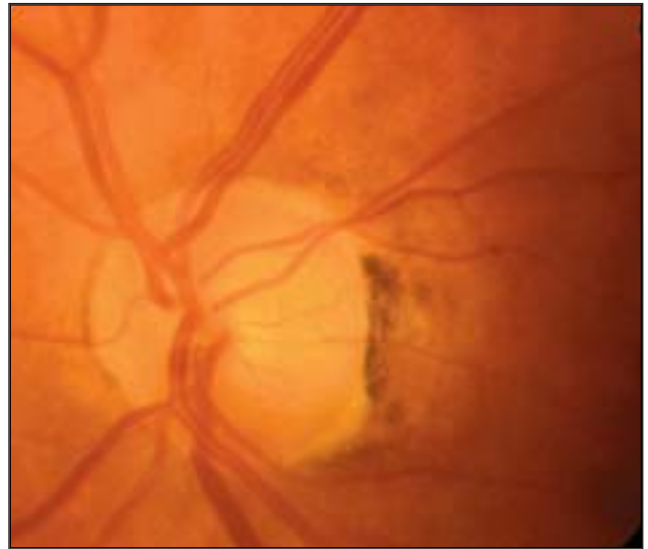Dg.: POAG bilat.  
 Doba léčby: 2 roky  
 Léčba: Betoptic gtt. 0,5%  
 Vizus: PO 6/6 + 2,0 D LO 6/6 + 2,0 D  
 Profil NT: OPL 19 mmHg  
 Perimetr HFA: PO: obloukovité skotomy v horní a dolní Bjerrumově oblasti, nasální zářez  
 LO: pokles senzitivity v Bjerrumových oblastech, nasální zářez  
 Papila: PO: temporálně bledší, se zřetelným průběhem kapilár a peripapilární atrofii  
 LO: peripapilární atrofie s pigmentací, dobře diferencovatelné kapiláry na dně papily  
 HRT II: PO: klasifikace: „v normě“  
 LO: klasifikace: „v normě“



PO

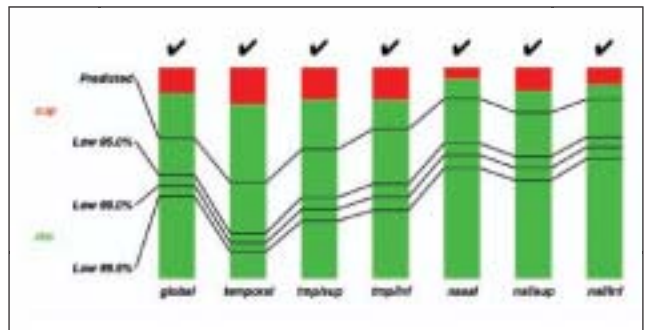
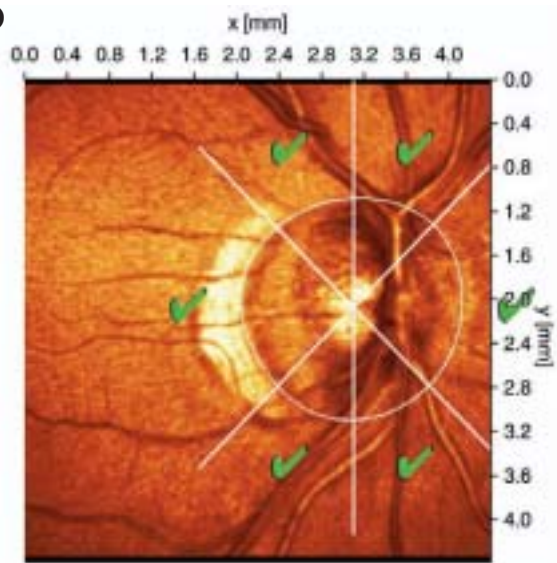


LO



### HRT II:

PO



LO

