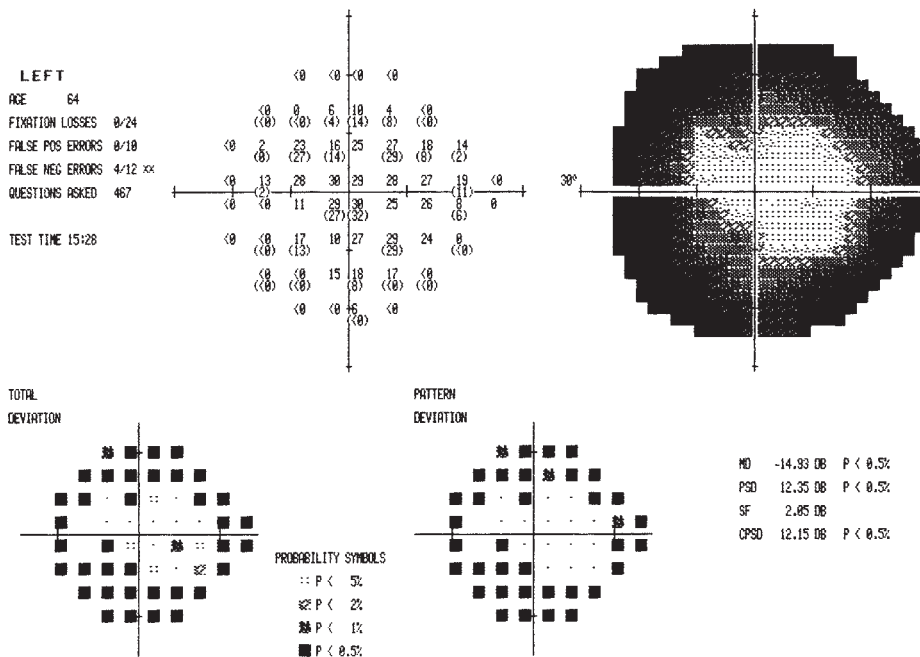
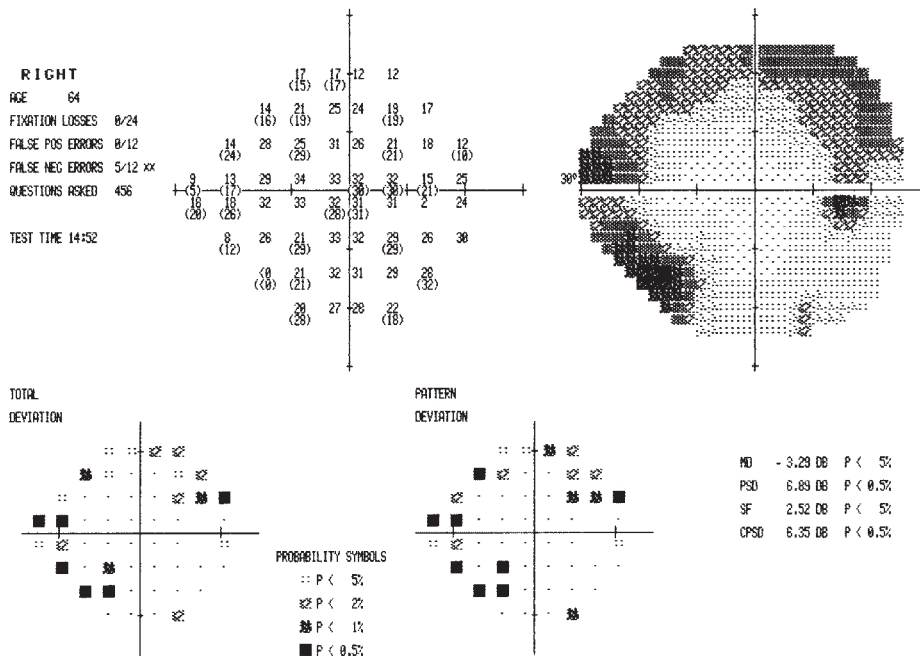
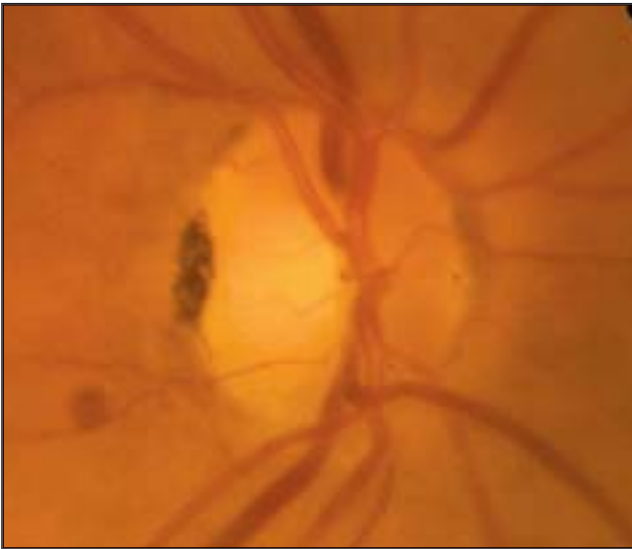


K.M., žena, 64 let

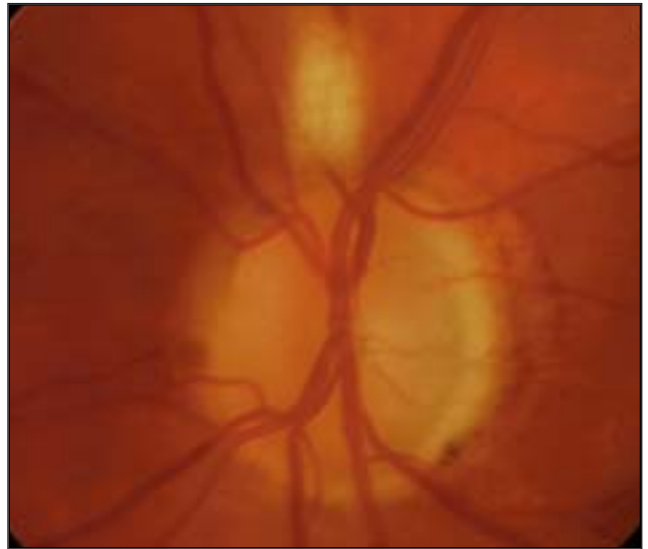Dg.: POAG bilat.
 Doba léčby: 5 let
 Léčba: Arutimol gtt. 0,5%
 Vizus: PO 6/9 nat. LO 6/12 nat.
 Profil NT: před zahájením léčby OPL 23 mmHg, po léčbě OPL 16 mmHg
 Perimetr HFA: PO: obloukovitý skotom v horní Bjerrumově oblasti přesahující do dolního nasálního kvadrantu
 LO: koncentrické zúžení ZP verifikováno profilovými testy, výrazný pokles senzitivity
 Papila: PO: velká pigmentová skvrna při temporálním okraji
 LO: bledá, vertikálně protažená, zúžené kapiláry, fibrae medullares u č.XII
 HRT II: PO: pokles T
 - klasifikace: „v normě“
 LO: klasifikace: „v normě“



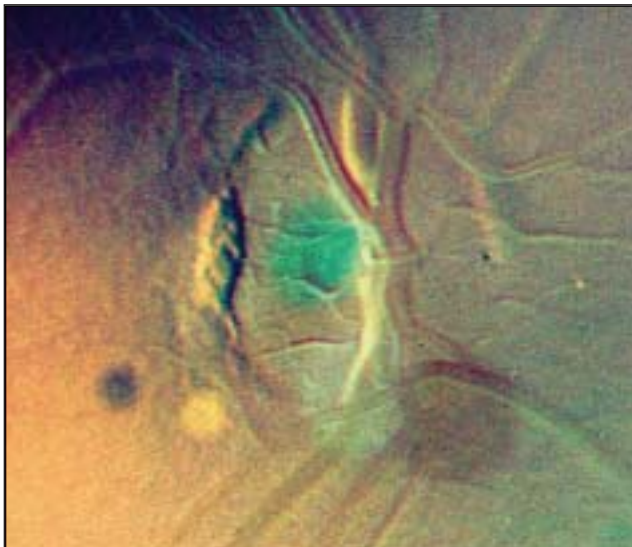
PO



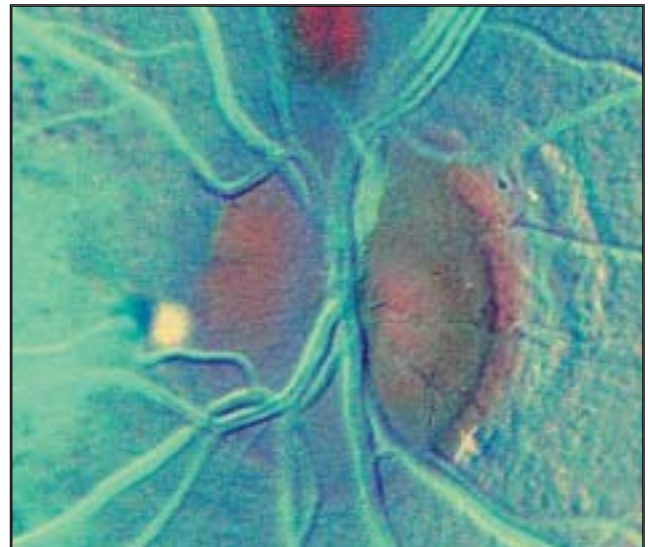
LO



PO (subtrakce)

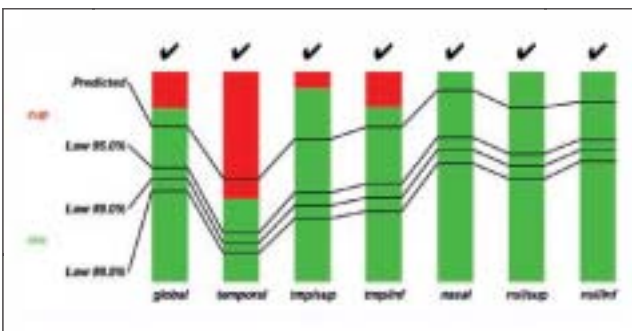


LO (subtrakce)



HRT II:

PO



LO

