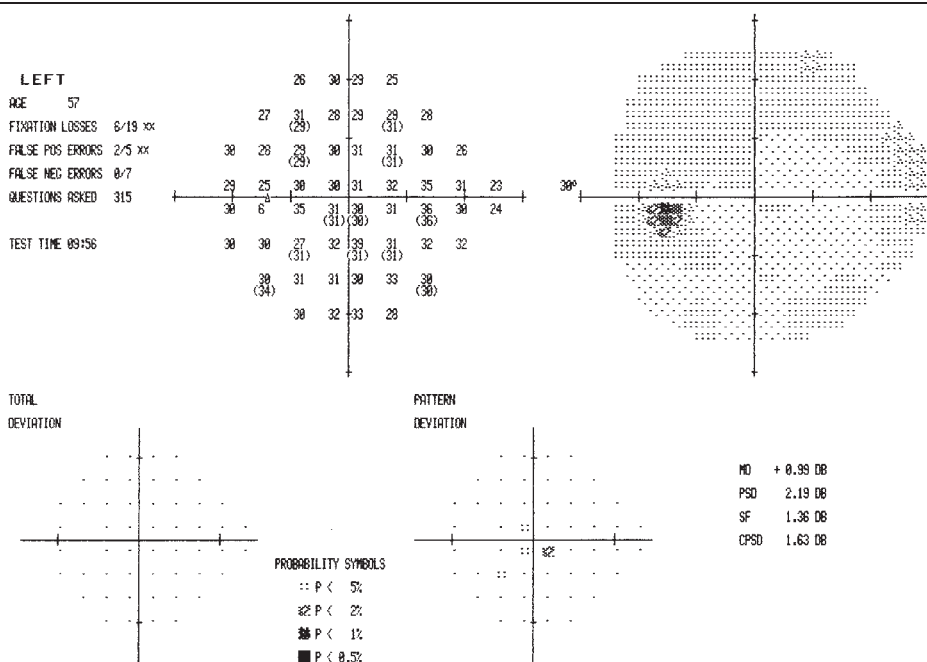
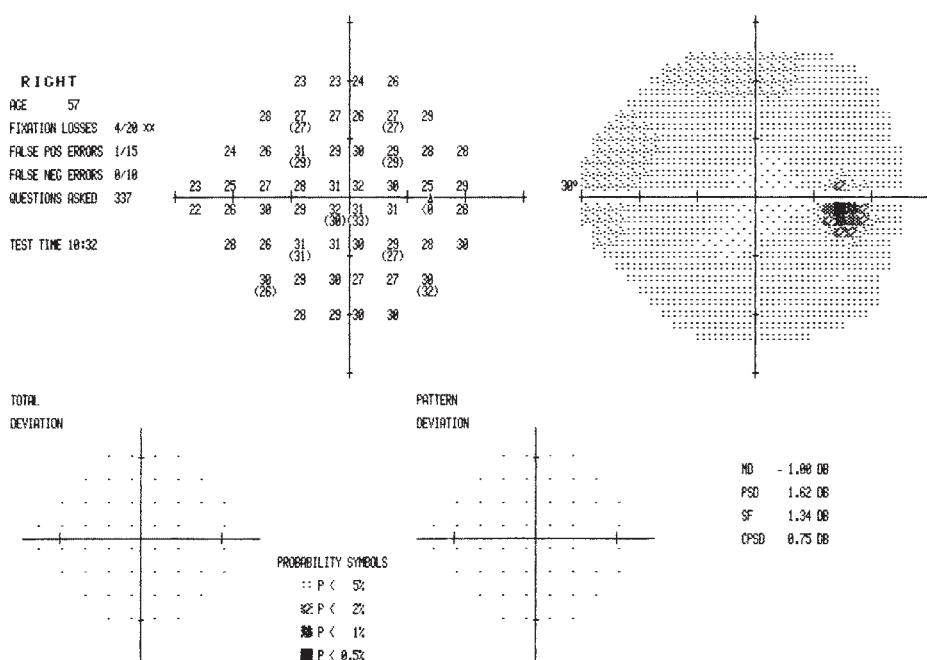
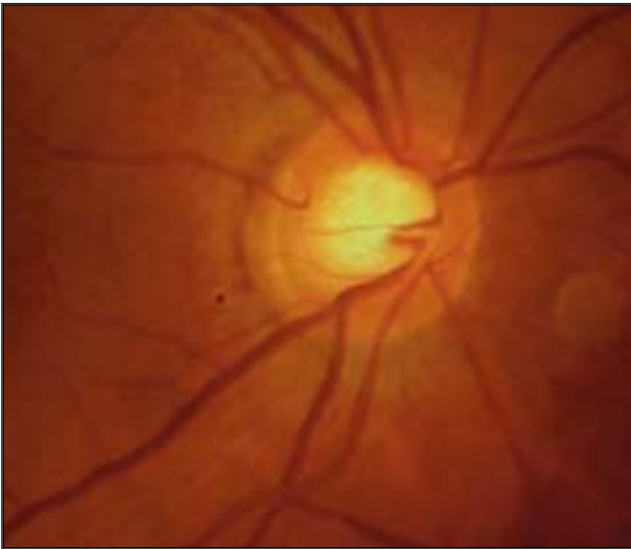


P.A., žena, 57 let

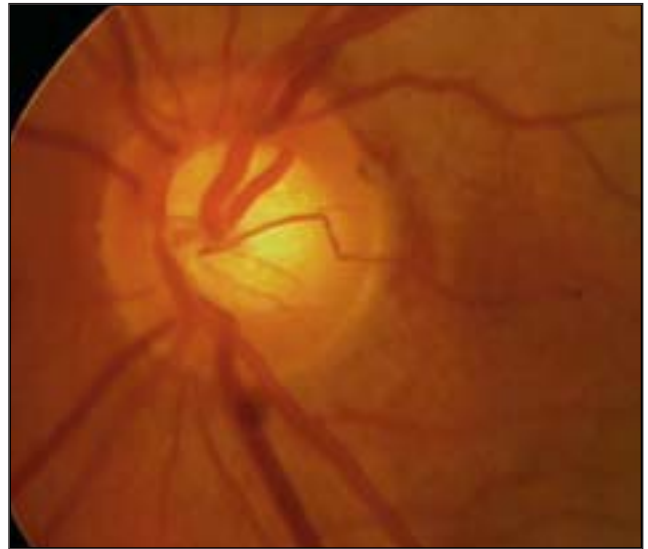
Dg.: POAG bilat.
 Doba léčby: 4 roky
 Léčba: Arutimol gtt. 0,5%
 Vizus: PO 6/6 + 1,5 D LO 6/6 + 1,5 D
 Profil NT: OPL 17 mmHg
 Perimetr HFA: PO: normální nález, vyšší počet fixačních chyb
 LO: nález obdobný jako vpravo
 Papila: PO: centrální exkavace, nasální posun cévní branky, ohyby cév v horním pólu, zřetelná lamina cribrosa
 LO: centrální exkavace, nasální posun cévní branky, bajonetovitý posun cév v horním pólu s křížícím se průběhem arterie a vény pod okrajem neuroretinálního lemu, nepravidelné lumen horizontálně probíhající cévy
 HRT II: PO: suspektní N, NS, pokles NI
 - klasifikace: „hraniční“
 LO: suspektní N, NS, pokles ve všech sektorech
 - klasifikace: „hraniční“



PO

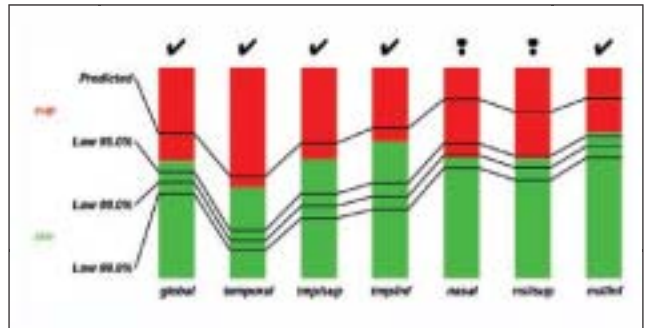
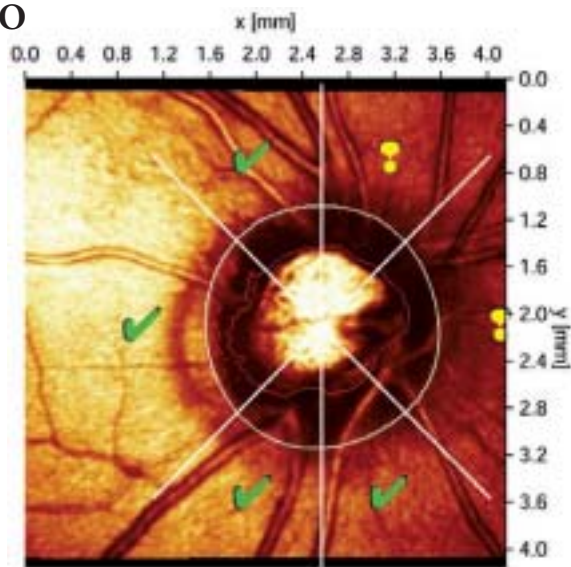


LO



HRT II:

PO



LO

