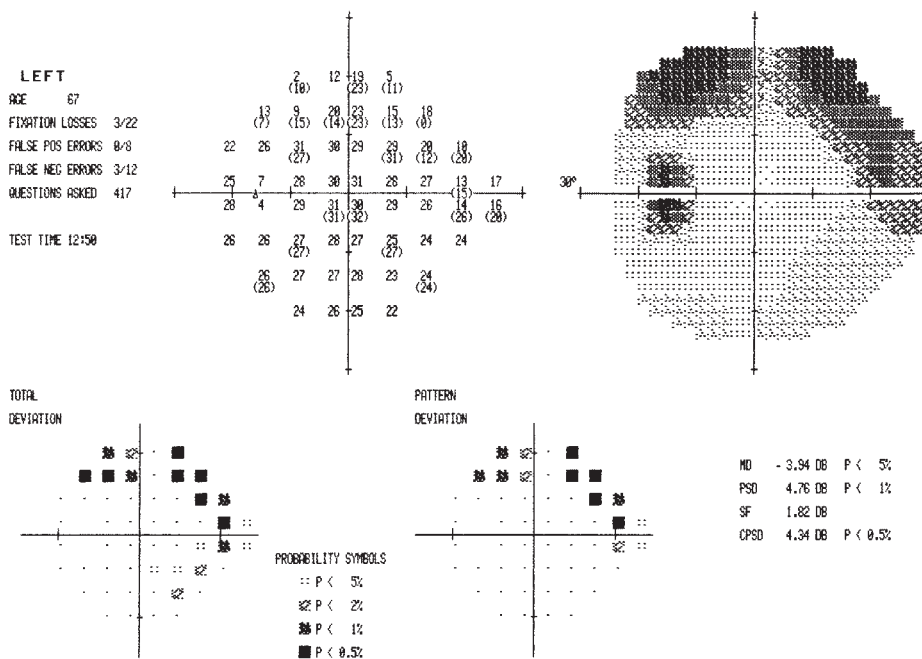
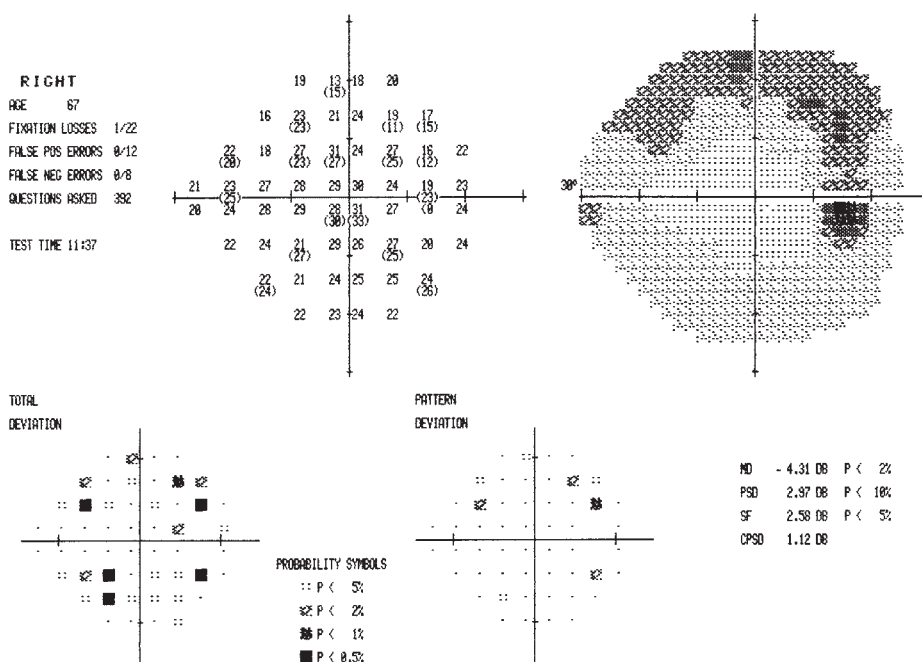
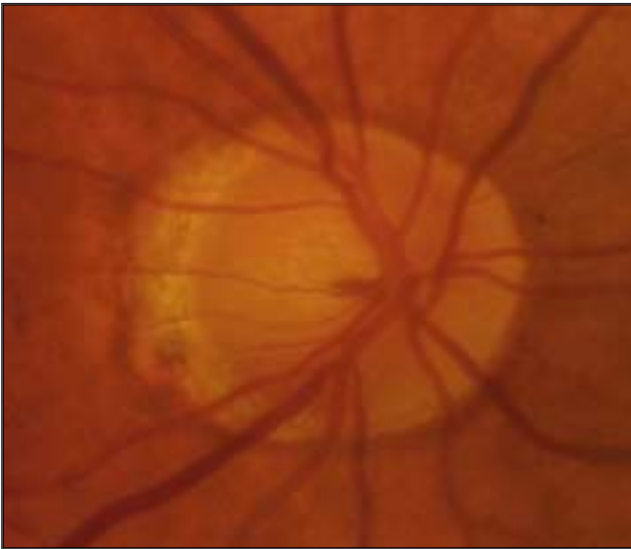


# Š.V., muž, 67 let

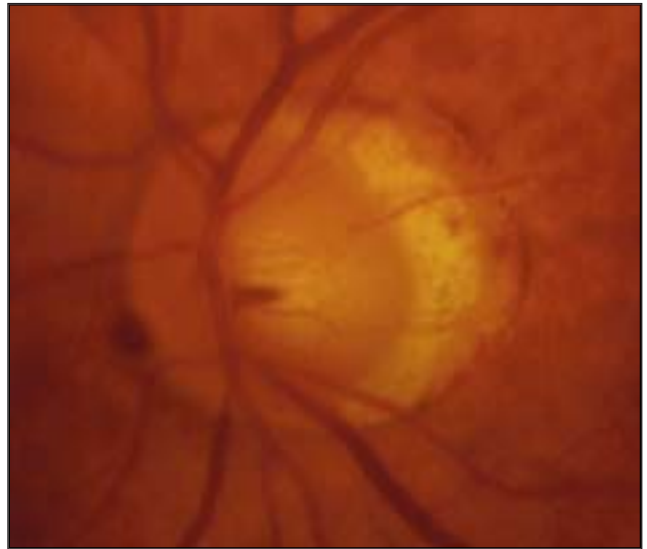
Dg.: POAG bilat.  
 Doba léčby: 1 rok  
 Léčba: Betoptic gtt. 0,5%  
 Vizus: PO 6/6 + 1,0 D LO 6/6 + 1,0 D  
 Profil NT: PO 14 mmHg, LO 16 mmHg  
 Perimetr HFA: PO: obloukovitý skotom v horní Bjerrumově oblasti  
 LO: skotom výraznější než vpravo, nasální zářez  
 Papila: PO: exkavace svažující se temporálně, nepravidelné lumen horizontálně probíhajících cév  
 LO: hlubší exkavace, dobře diferencovatelné zóny U a V peripapilární atrofie  
 HRT II: PO: klasifikace: „v normě“  
 LO: suspektní NI, pokles G, TS, TI, NS  
 - klasifikace: „hraniční“



PO

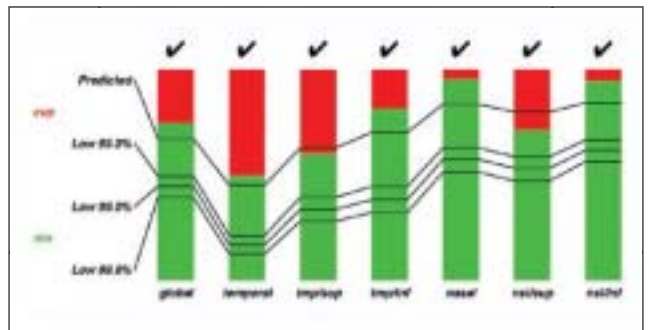
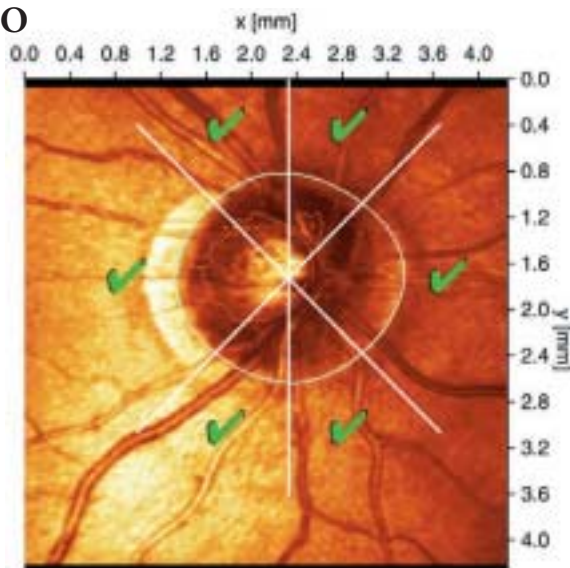


LO



### HRT II:

PO



LO

