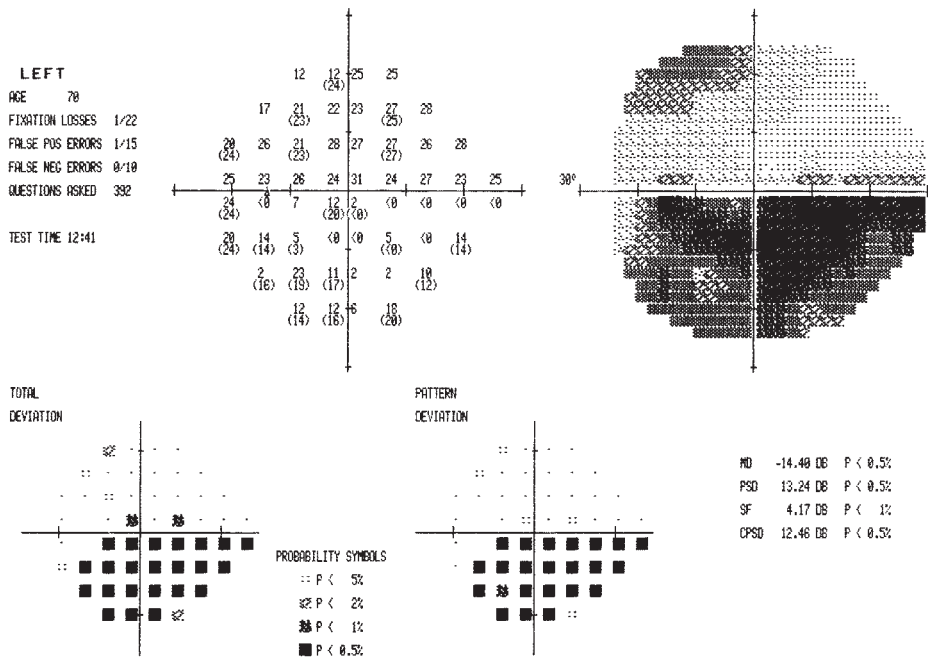
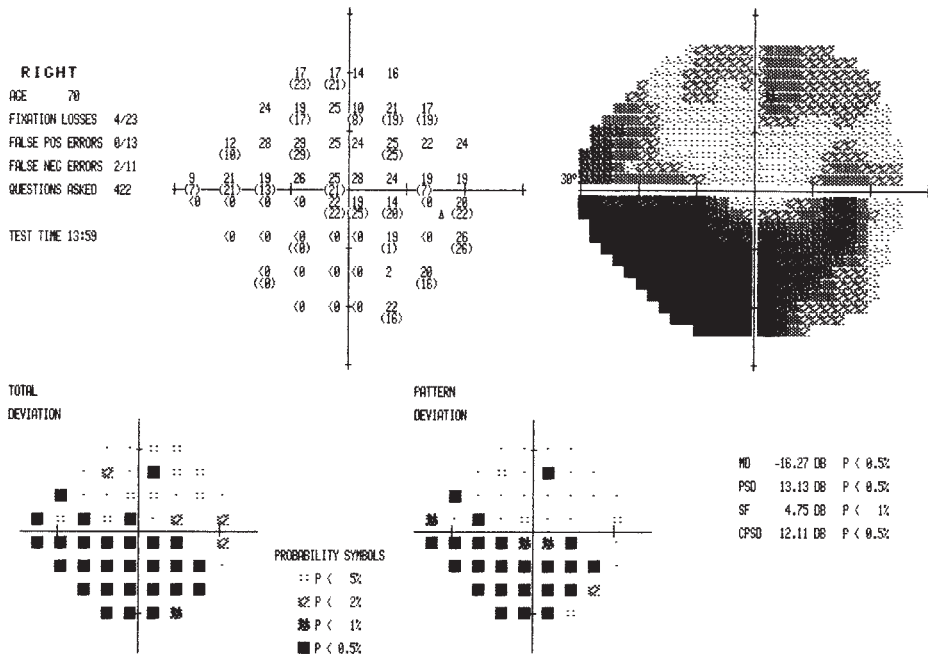
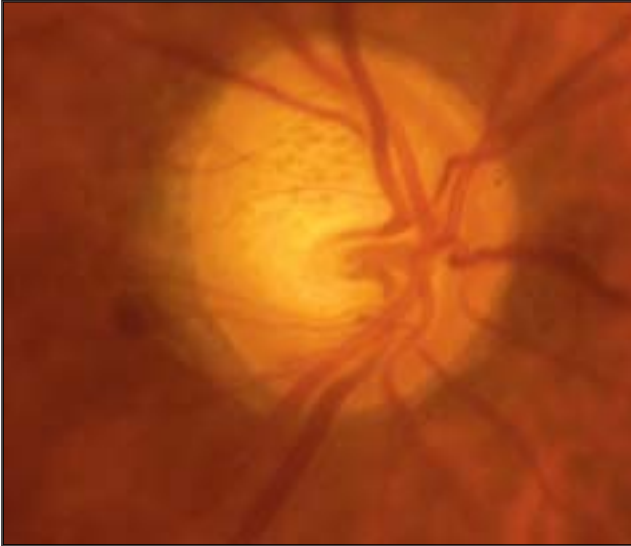


# P.K., muž, 70 let

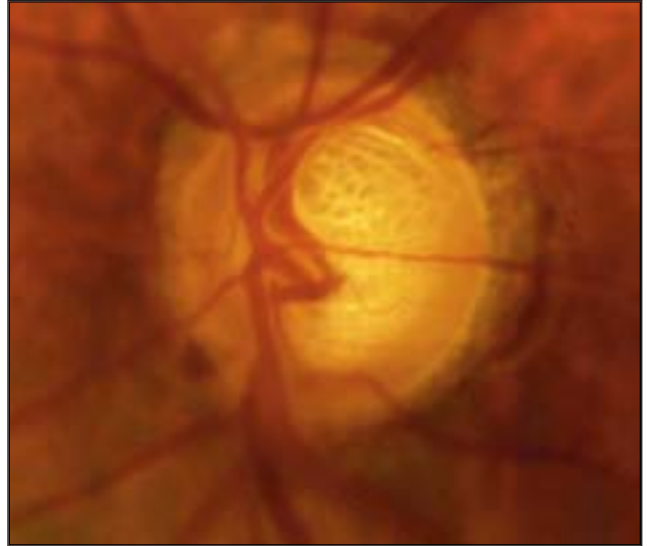
Dg.: POAG bilat.  
 Doba léčby: 5 let  
 Léčba: Betoptic gtt. 0,5%  
 Vizus: PO 6/6 nat. LO 6/6 nat.  
 Profil NT: PO 13 mmHg, LO 12 mmHg  
 Perimetr HFA: PO: chybí téměř celá dolní polovina ZP, výrazný parametr MD  
 LO: nález obdobný jako vpravo  
 Papila: PO: oválná, diagonálně protažená, posunutí cévní branky nasálně šikmo dolů, zvýrazněné póry lamina cribrosa v horním pólu papily  
 LO: při horním pólu velké póry lamina cribrosa a ostré ohyby malých cév, nepravidelné lumen horizontálně probíhající cévy  
 HRT II: PO: patologický nález TS, NS, suspektní G, TI, pokles v ostatních sektorech  
 - klasifikace: „mimo hranice normálních hodnot“  
 LO: patologický nález G, TS, TI, NS, NI, suspektní T, pokles N  
 - klasifikace: „mimo hranice normálních hodnot“




PO



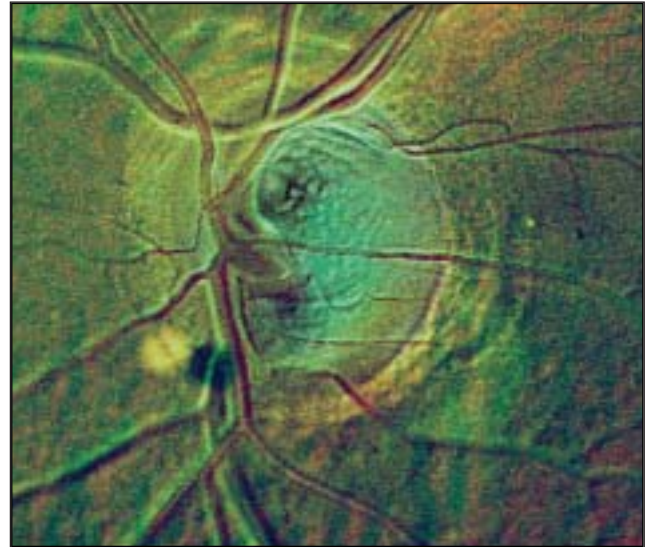
LO



PO (subtrakce)

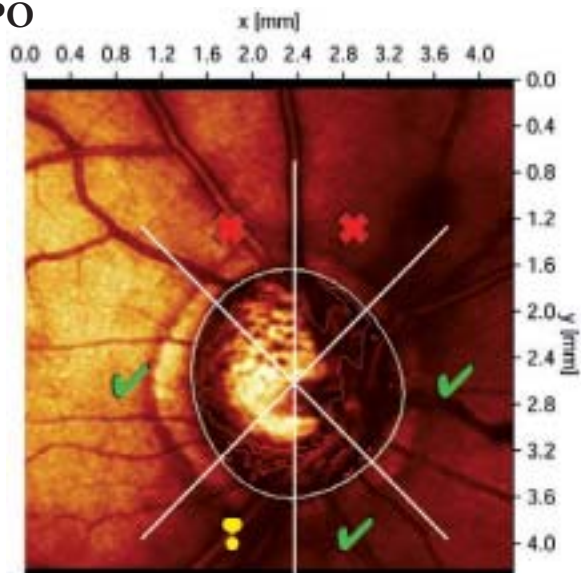


LO (subtrakce)



HRT II:

PO



LO

