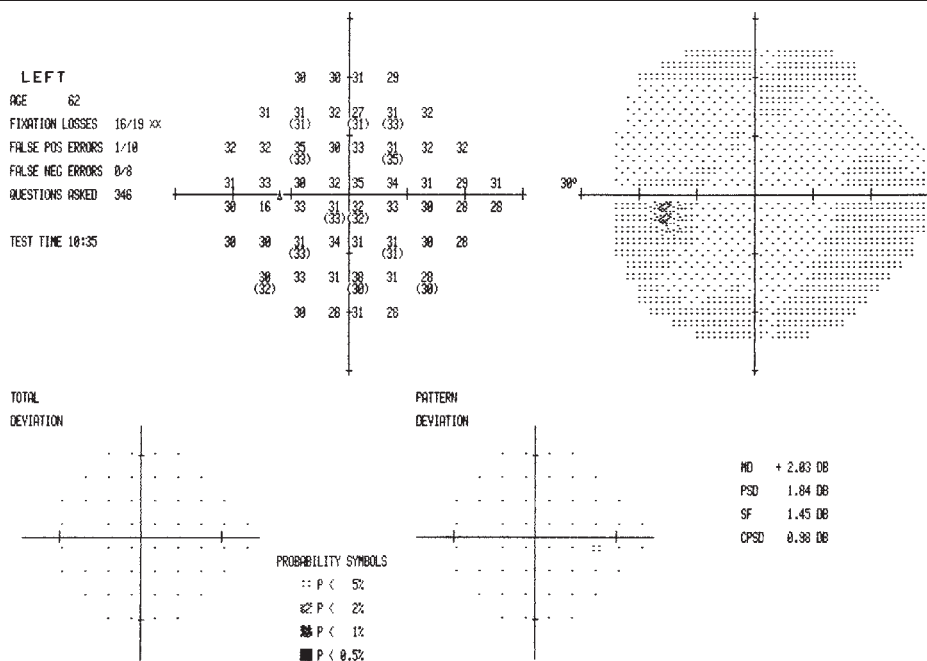
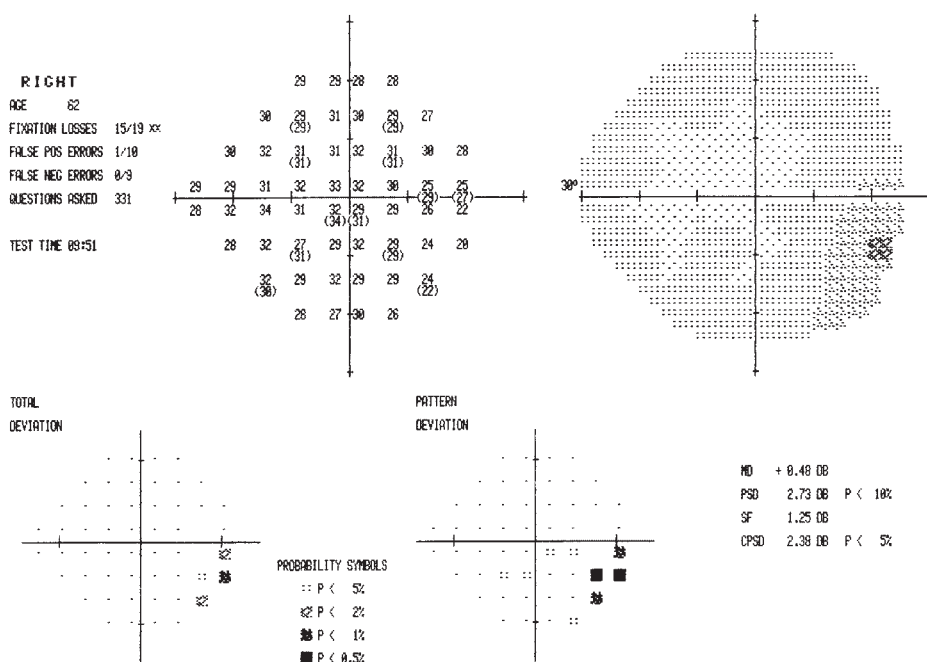
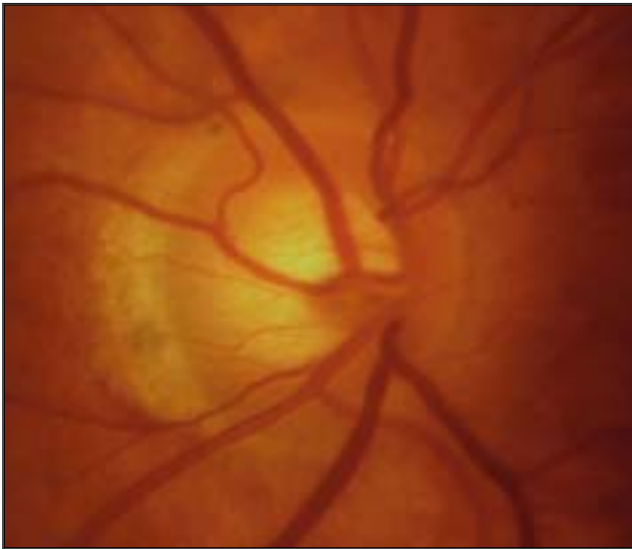

# S.K., muž, 62 let

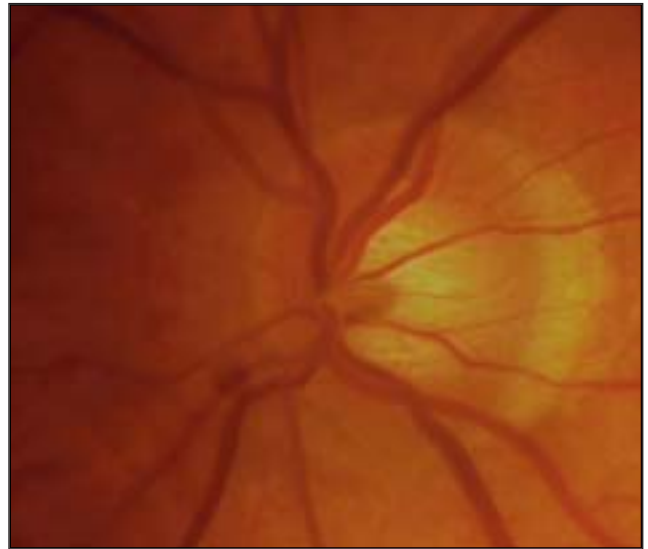Dg.: POAG bilat.  
 Doba léčby: 4 roky  
 Léčba: Arutimol gtt. 0,5%  
 Vizus: PO 6/6 nat. LO 6/6 nat.  
 Profil NT: OPL 14 mmHg  
 Perimetr HFA: PO: temporální zářez, vyšší počet fixačních chyb  
 LO: normální nález, vyšší počet fixačních chyb  
 Papila: PO: miskovitá exkavace s posunem cévního svazku nasálně, jemná kapilární kresba, obloukovitý průběh cévy u č. XI  
 LO: exkavace obdobná jako vpravo, výraznější lamina cribrosa  
 HRT II: PO: pokles TI, N, NI  
 - klasifikace: „v normě“  
 LO: patologický nález NI, pokles TI  
 - klasifikace: „mimo hranice normálních hodnot“



PO

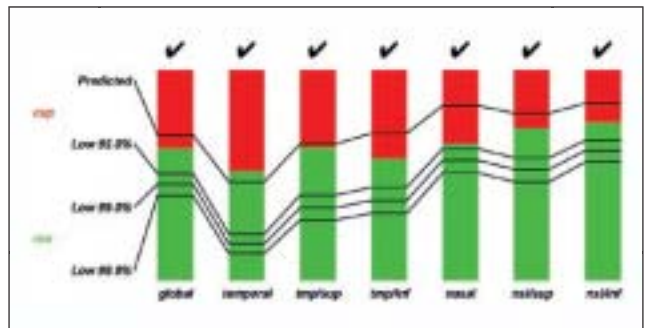
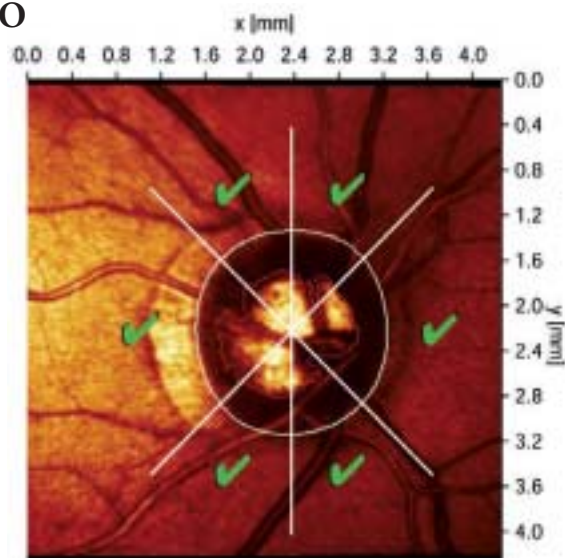


LO



### HRT II:

PO



LO

