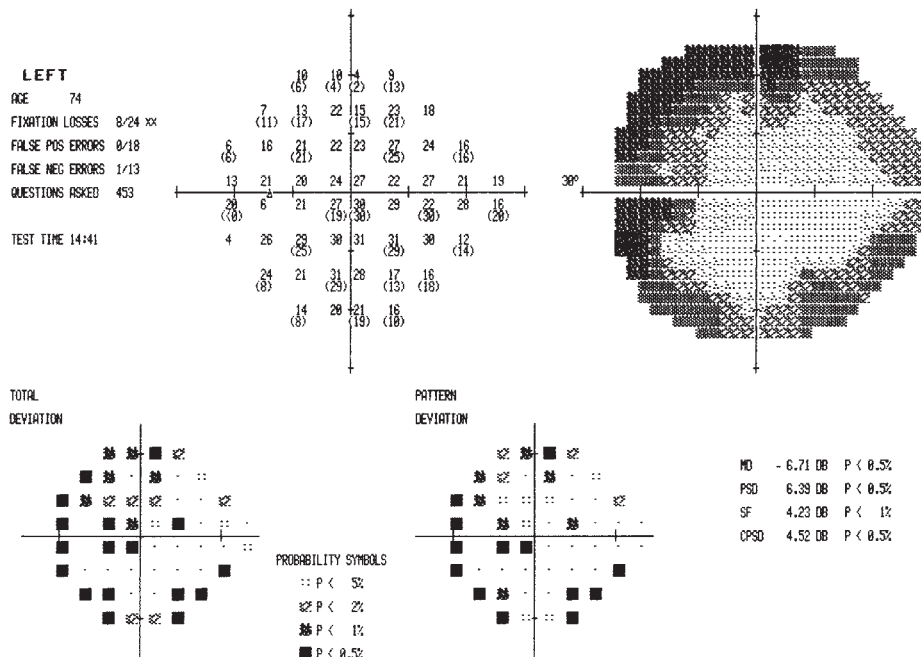
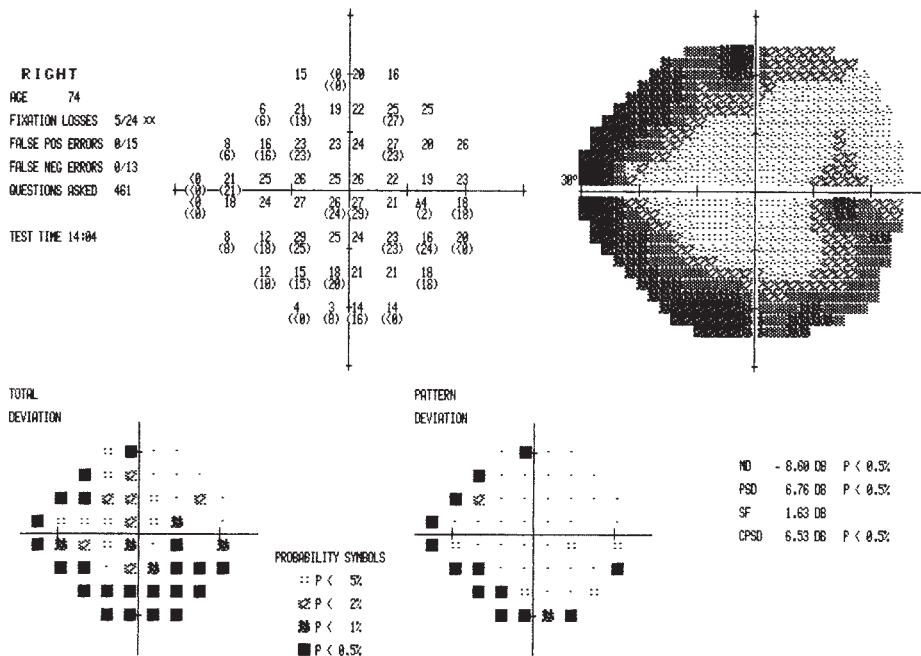
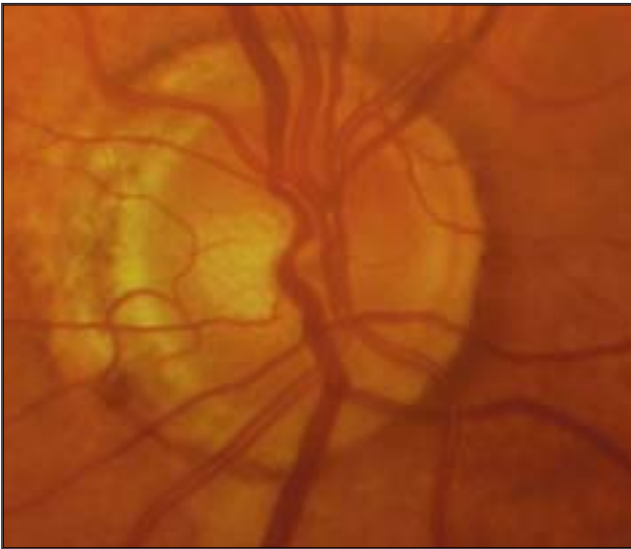


B.F., muž, 74 let

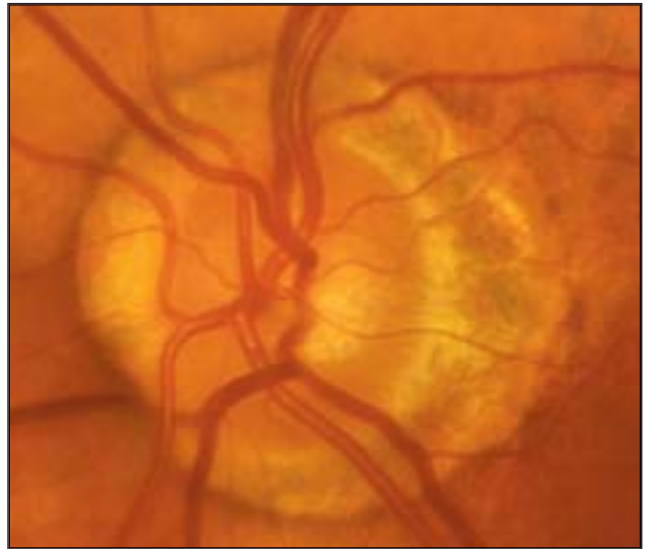
Dg.: POAG bilat.
 Doba léčby: 5 let
 Léčba: Betoptic gtt. 0,5%
 Vizus: PO 6/6 + 1,0 D LO 6/6 + 1,0 D
 Profil NT: OPL 16 mmHg
 Perimetr HFA: PO: obloukovitý skotom v dolní Bjerrumově oblasti navazující na MB a přecházející do horního nasálního kvadrantu
 LO: nález obdobný jako vpravo, ale výraznější parametr MD
 Papila: PO: okrouhlá, celkem vitální, s peripapilární atrofií hlavně temporálně
 LO: rozsáhlá cirkulární peripapilární atrofie
 HRT II: PO: pokles TI
 - klasifikace: „v normě“
 LO: klasifikace: „v normě“



PO

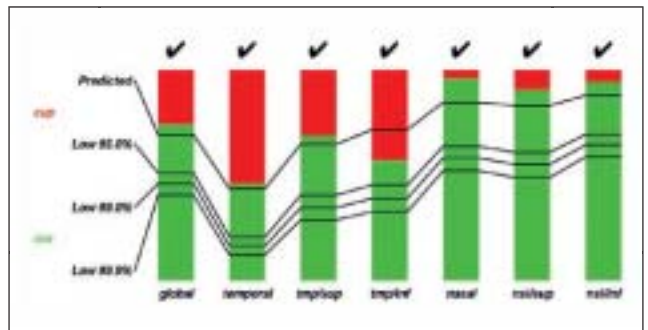
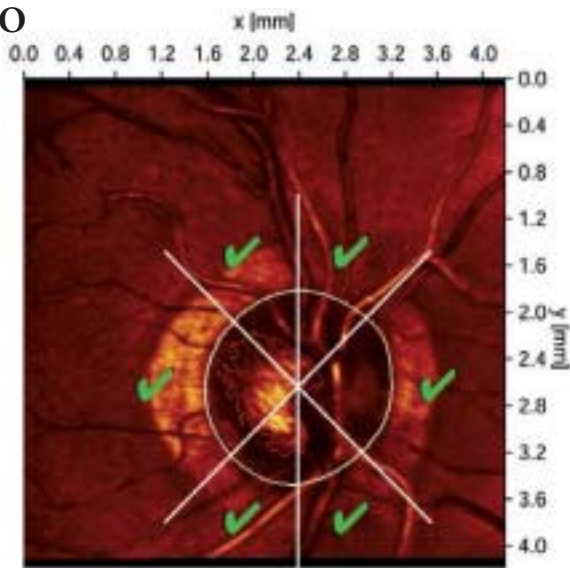


LO



HRT II:

PO



LO

