

A.J., muž, 74 let

Dg.: POAG bilat.
Coloboma iridis congen. l. dx.
Cataracta sen. matura l. dx.

Doba léčby: 2 roky

Léčba: Betoptic S gtt. 0,5%

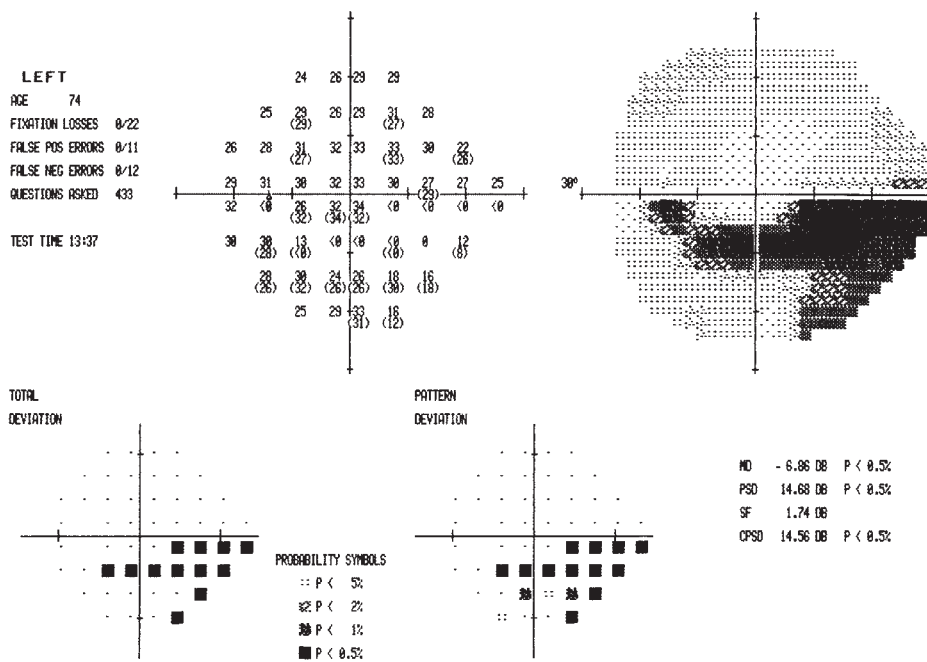
Vizus: PO pohyb, certa LO 6/6 + 0,5 D

Profil NT: LO 14-17 mmHg

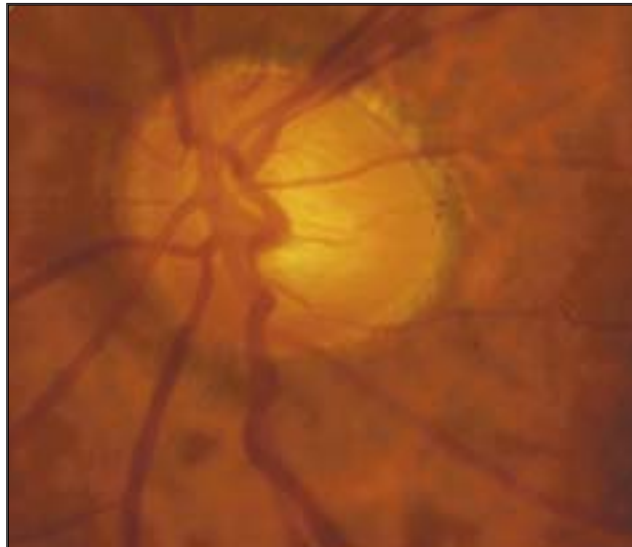
Perimetr HFA: LO: obloukovitý skotom v dolní Bjerrumově oblasti s ostrou horizontálou

Papila: LO: miskovitá, temporálně se svažující exkavace, papilární hemorrhagie u č. XII, ostrý ohyb malých cév temporálně

HRT II: LO: patologický nález TS, NS, TI, suspektní G, pokles T, NI
- klasifikace: „mimo hranice normálních hodnot“

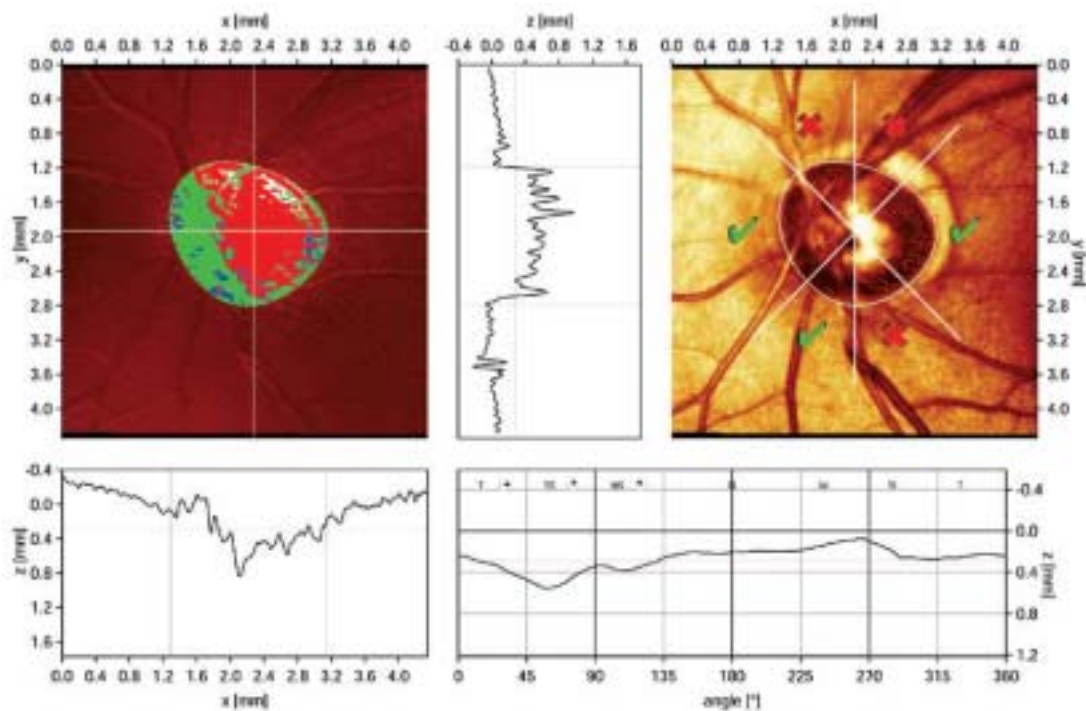


LO



HRT II:

LO



Stereometric Analysis ONH	
Disk Area	2.412 mm ²
Cup Area	1.313 mm ²
Rim Area	1.099 mm ²
Cup Volume	0.243 mm ³
Rim Volume	0.191 mm ³
Cup/Disk Area Ratio	0.544
Linear Cup/Disk Ratio	0.738
Mean Cup Depth	0.179 mm
Maximum Cup Depth	0.609 mm
Cup Shape Measure	-0.137
Height Variation Contour	0.547 mm
Mean RNFL Thickness	0.036 mm
RNFL Cross Sectional Area	0.201 mm ²
Reference Height	0.296 mm
Topography Std Dev.	30 μm

Position	1	2	3	4	5	6	7
Low RNFL	✗	✓	✗	✗	✓	✗	✓
High RNFL	✗	✓	✗	✗	✓	✗	✓

Comments:

Classification: Outside normal limits (*)