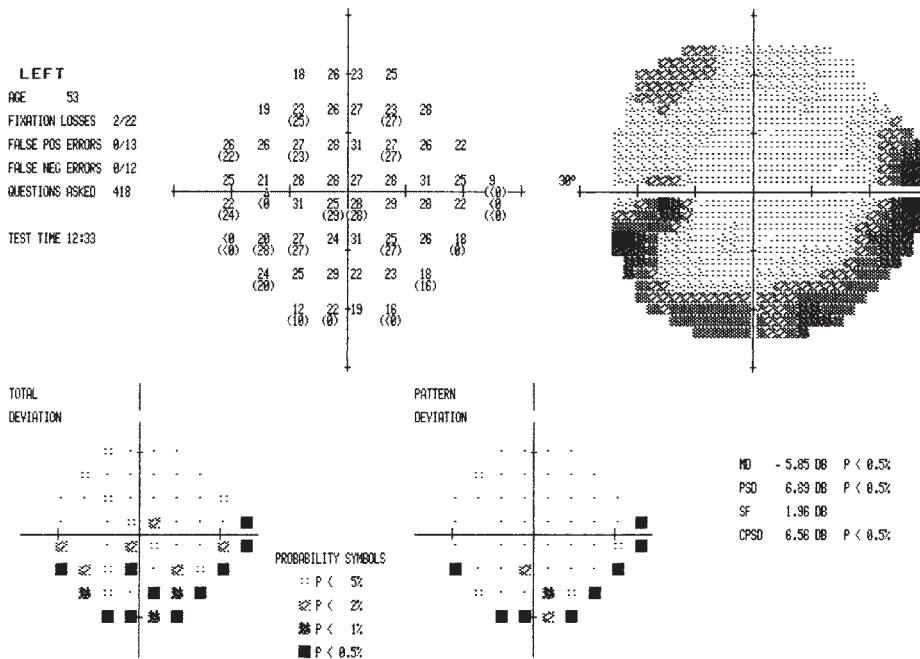
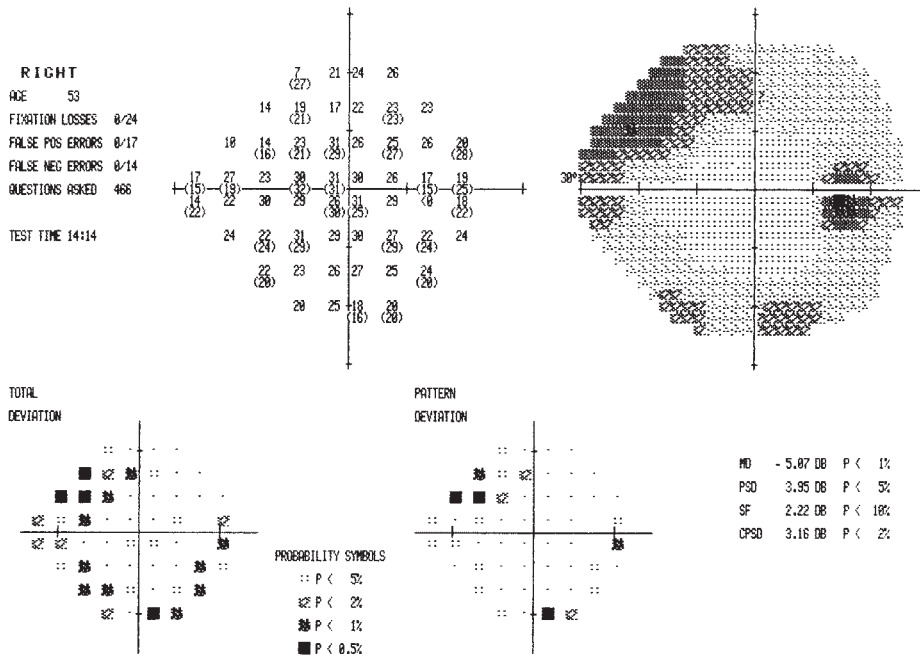
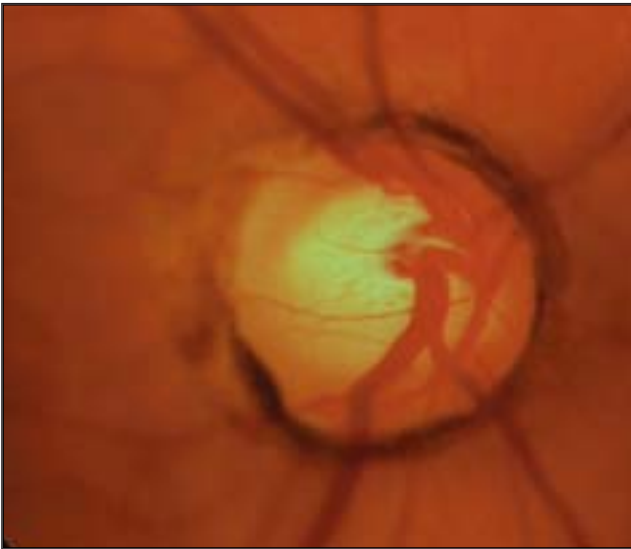


S.E., žena, 53 let

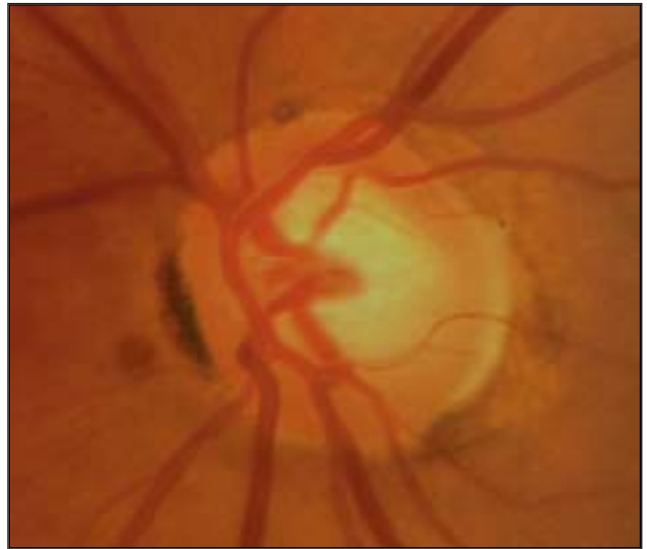
Dg.: POAG bilat.
 Doba léčby: 4 roky
 Léčba: Betoptic gtt. 0,5%, před 3 měsíci změna na Xalatan gtt.
 Vizus: PO 6/6 nat. LO 6/6 nat.
 Profil NT: PO 15 mmHg, LO 16 mmHg
 Perimetr HFA: PO: skotom v horním nasálmém kvadrantu, pokles senzitivity v dolní Bjerrumové oblasti
 LO: nasální zářez, obloukovitý skotom v dolní Bjerrumové oblasti
 Papila: PO: hluboká centrální exkavace, posun cévního svazku nasálně, ostrý ohyb cév v horním pólu, peripapilární pigmentace
 LO: obloukovitý průběh cév kopíruje tvar exkavace, ostrý ohyb cév v horním pólu
 HRT II: PO: patologický nález NI, suspektní G, N, NS, pokles ve všech ostatních sektorech - klasifikace: „mimo hranice normálních hodnot“
 LO: patologický nález NS, pokles G, N, NI, T, TS - klasifikace: „mimo hranice normálních hodnot“



PO

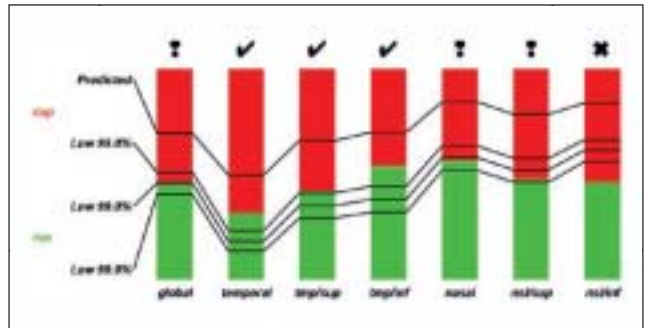
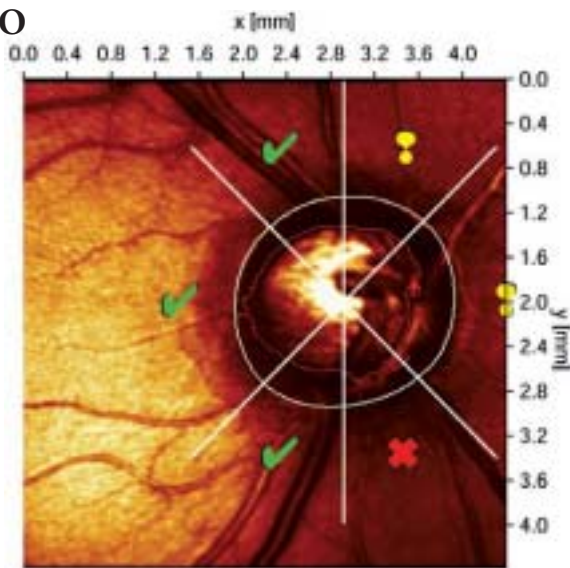


LO



HRT II:

PO



LO

